ANNALES
D'ANATOMIE PATHOLOGIQUE
ET D'ANATOMIE NORMALE
MÉDICO-CHIRURGICALE

QUINZIÈME ANNÉE *N° 8* *NOVEMBRE 1938*

MÉMOIRES ORIGINAUX

LES CORRÉLATIONS ÉPIPHYSO-HYPOPHYSAIRES

(Le système neuro-endocrinien du cerveau)

par

G. ROUSSY et M. MOSINGER

Le rôle de la glande pinéale dans la série des glandes endocrines est encore très obscur.

Les fonctions de cette glande ont, en effet, toujours été entourées d'un certain mystère, du fait que l'épiphyse s'est développée dans la série phylogénique au niveau de la zone du cerveau qui donnait naissance à un organe sensitif cérébro-spinal : l'œil pinéal. Il était donc légitime de se demander dans quelle mesure la glande pinéale avait conservé la faculté de transmettre au système nerveux central des impulsions extérieures.

Il était logique aussi de penser que la glande pinéale avait conservé cette fonction : d'une part, en restant sous l'influence des excitations optiques; d'autre part, en déversant ses produits de sécrétion, en partie du moins dans le système nerveux, par neurocrinie (déversement endo-nerveux des produits de sécrétion). Les recherches que nous avons poursuivies ont confirmé cette manière de voir.

Mais une seconde hypothèse devait être émise à l'origine de nos

recherches : celle des corrélations histophysiologiques entre l'épiphyse et l'hypophyse, question laissée dans l'ombre durant ces dernières années.

La physiologie de la glande pinéale est dominée, en effet, par l'existence, dans certaines lésions destructives de l'épiphyse, du syndrome de puberté précoce. Ce syndrome peut être expliqué par la disparition d'une action inhibitrice exercée normalement par l'épiphyse sur la fonction génitale (sécrétion d'un principe anti-gonadotrope, suivant la terminologie moderne).

Mais, en raison du rôle prépondérant assumé par la glande pituitaire dans la fonction génitale, de nombreux auteurs ont admis que l'épiphyse n'intervenait pas directement dans cette fonction. Les tumeurs pinéales n'agiraient donc pas par la suppression d'un principe gonadotrope, mais bien en créant, comme les tumeurs ventriculaires, une hypertension intraventriculaire, qui se répercuterait, par excitation mécanique, sur la fonction gonadotrope de l'hypophyse, ou le centre génital de l'hypothalamus.

Une autre hypothèse encore devait venir à l'esprit : celle de l'existence de corrélations fonctionnelles entre l'épiphyse et l'hypophyse, question qui paraît d'autant plus importante que l'existence de telles corrélations devrait faire penser à l'intervention de l'épiphyse dans les nombreuses fonctions dévolues à l'hypophyse. La mise en évidence de ces corrélations allait nécessiter, pour le compte de la glande pinéale, une étude comparable à celle faite pour l'hypophyse.

Enfin, l'étude de l'organe pinéal nous apparaît, aujourd'hui, d'autant plus intéressante que l'épiphyse est une glande d'origine neuro-ectodermique, au même titre que la médullo-surrénale et que certains centres neuro-végétatifs. Elle appartient donc au système des glandes que nous dénommons *neuricrines*; la « neuricrinie » étant la sécrétion d'origine nerveuse, par opposition à la « neurocrinie » ou excrétion endonerveuse des produits d'élaboration glandulaire.

Nous étudierons successivement, dans le présent travail : la neurocrinie épiphysaire, la régulation nerveuse du fonctionnement épiphysaire, les corrélations épiphyso-hypophysaires, et nous donnerons un aperçu d'ensemble du système neuro-endocrinien du diencéphale.

I. — *LA NEUROCRINIE ÉPIPHYSAIRE*

On sait l'importance de la notion de neurocrinie qui témoigne de l'action stimulatrice exercée par les glandes endocrines sur le système nerveux.

Dans des recherches personnelles antérieures, nous avons distingué plusieurs types histophysiologiques de neurocrinie : la neurocrinie cel-

lulaire (immigration de cellules glandulaires dans les troncs nerveux); la neurocrinie colloïde (cheminement de la colloïde hypophysaire, le long des faisceaux nerveux) et la neurocrinie pigmentaire (transfert de certains pigments dans le tissu nerveux). Nous avons étudié cette dernière variété de neurocrinie dans l'hypophyse et dans les troncs nerveux périphériques.

Or, nous l'avons retrouvée également et de façon très intense, dans l'épiphyse où elle est caractérisée par la migration de mélanoblastes le long des voies nerveuses épithalamo-épiphysaires. Ce pigment se retrouve aussi dans l'épendyme du récessus pinéal. Ceci conduit à admettre l'existence d'une excrétion intraventriculaire des produits de sécrétion épiphysaires (hydrencéphalocrinie épiphysaire). Etant donné, par ailleurs, que l'épiphyse présente des rapports non moins intimes avec la pie-mère que la *pars tuberalis* de l'hypophyse, il est assez probable qu'il existe également une méningocrinie épiphysaire. Nous ajouterons que l'accumulation périvasculaire des mélanocytes épiphysaires plaide en faveur de l'excrétion intravasculaire des produits épiphysaires (hémocrinie épiphysaire).

De toute façon, l'existence de la neurocrinie épiphysaire montre que la glande pinéale présente, comme l'hypophyse, un rôle neuro-régulateur (mécanisme hormono-neural central). Elle peut agir, en particulier, par hydrencéphalocrinie, sur l'ensemble du système neuro-végétatif périventriculaire que nous avons défini antérieurement.

En agissant sur l'épithalamus, elle peut influencer trois groupes de formations : 1° le système neuro-végétatif périventriculaire du diencéphale qui comporte notamment certains centres excito-sécrétoires de l'hypophyse; — 2° ses propres centres excito-sécrétoires, et il existe ainsi une auto-régulation épiphysaire, comme il existe une auto-régulation hypophysaire (Roussy et Mosinger); — 3° les formations extrapyramidales mésencéphaliques qui sont en rapport avec le noyau interpédonculaire, par l'intermédiaire des voies interpédonculo-mésencéphaliques. C'est là l'un des points les plus significatifs qui soient mis en évidence par cette étude histophysiologique. Comme l'hypophyse, l'épiphyse influence certaines fonctions neuro-somatiques. Cette notion éclaire d'un jour nouveau le syndrome de la puberté précoce d'origine épiphysaire, dans lequel on relève, en plus des symptômes génitaux, une précocité intellectuelle qui paraît faire défaut dans la puberté précoce d'origine cortico-surrénalienne.

On en arrive ainsi à penser que l'épiphyse, comme l'hypophyse, présente un rôle neurotrophique, neuro-régulateur et psycho-régulateur.

La position anatomique de la glande pinéale permet une diffusion des hormones épiphysaires vers le carrefour nerveux diencéphalique où se rencontrent et s'entrecroisent les voies cérébrospinales et les voies neuro-

végétatives les plus importantes de l'organisme. Il existe ainsi un complexe *épithalamo-épiphysaire*, analogue à celui que nous avons étudié en 1933, sous le nom de complexe neuro-glandulaire hypothalamo-hypophysaire, et qui sert à désigner les corrélations à double courant qui unissent l'hypothalamus et l'hypophyse.

Nos recherches actuelles montrent l'existence de corrélations du même ordre entre l'épithalamus et l'épiphyse, caractérisées par la présence de voies épithalamo-épiphysaires et par la neurocrinie épiphyso-épithalamique.

Ainsi, le diencéphale comprend deux complexes neuro-glandulaires situés, l'un au niveau du toit, l'autre au niveau de la base du IIIe ventricule.

II. — *LA NEURO-RÉGULATION ÉPIPHYSAIRE*

Nous avons procédé, au cours de ces recherches, en deux étapes, comme nous l'avions fait pour la neuro-régulation de l'hypophyse. Nous avons d'abord étudié les centres excito-sécrétoires de l'épiphyse, ensuite les voies afférentes à ces centres, qui peuvent expliquer l'existence et la nature des réflexes endocriniens possibles.

A. — Les centres excito-sécrétoires de l'épiphyse. — Nous avons montré, en 1933, la multiplicité des centres excito-sécrétoires de l'hypophyse (noyau tangentiel, noyau tangentiel accessoire, noyau paraventriculaire, noyau du tuber, substance grise fondamentale, substance grise périventriculaire de l'hypothalamus, noyau de l'infundibulum) et la complexité du jeu de neuro-régulation hypohysaire. Mais ces centres sont tous localisés dans la zone hypothalamique.

Les centres régulateurs de l'épiphyse, au contraire, s'échelonnent sur une étendue beaucoup plus considérable, allant du cerveau antérieur jusqu'au IVe ventricule. On peut distinguer des centres parasympathiques et des centres orthosympathiques.

1° Centres parasympathiques. — Nous appellerons « centres parasympathiques » toutes les formations neuro-végétatives de l'encéphale qui envoient des fibres à l'épiphyse et dont l'étude détaillée a été publiée ailleurs. Ils peuvent être divisés en cinq groupes, suivant qu'ils siègent dans l'épithalamus, l'hypothalamus, le thalamus, les tubercules quadriju-

meaux et la substance grise périventriculaire des ventricules cérébraux.

Nous ne rappellerons ici que les faits essentiels de cette étude.

a) Centres épithalamiques. — L'habenula (ou épithalamus) est généralement considéré comme un centre d'association interposé entre le cerveau olfactif et le mésencéphale, auquel il est relié par le faisceau rétro-réflexe; il intervient dans les fonctions motrices extrapyramidales. En réalité, il s'agit pour nous d'une formation complexe à la fois neuro-végétative effectrice et associative. A côté du faisceau rétro-réflexe (habenulo-interpédonculaire), l'habenula donne naissance, en effet, à trois faisceaux végétatifs reliant l'habenula : d'une part, à la substance grise périventriculaire du thalamus (faisceau habenulo-périventriculaire) ; d'autre part, à l'épiphyse (faisceau épithalamo-épiphysaire homolatéral et faisceau croisé passant par la commissure interhabenulaire). L'épithalamus constitue ainsi le principal centre excito-sécrétoire de l'épiphyse.

La nature neuro-végétative de l'habenula est un fait en contradiction formelle avec la loi universellement admise, d'après laquelle les centres neuro-végétatifs se développent dans la zone interposée entre les formations sensitives ou associatives. Comme nous l'avons montré antérieurement (1934), cette « loi de His » doit être modifiée, car les formations neuro-végétatives névraxiales se développent autour de l'épendyme et de ses inflexions, et au contact même des toiles choroïdiennes.

b) *Centres hypothalamiques.* — Le tænia thalami, qui contourne d'avant en arrière la couche optique pour aboutir à l'habenula et à l'épiphyse, est généralement considéré comme un faisceau exclusivement olfactif. En réalité, il se compose, d'après nos recherches, à la fois de fibres olfactives, de fibres optiques et de fibres neuro-végétatives; celles-ci provenant de l'hypothalamus (noyau tangentiel, noyau tangentiel accessoire, noyau paraventriculaire) et de la zone préoptique. Il en résulte, fait important, que l'hypothalamus contient non seulement les centres excito-sécrétoires de l'hypophyse dont nous avons fait antérieurement l'étude détaillée, mais qu'il intervient également dans le fonctionnement de l'épiphyse. Il est intéressant de noter que les mêmes noyaux végétatifs (noyaux tangentiel et paraventriculaire) envoient à la fois des fibres à l'hypophyse et des fibres à l'épithalamus et à l'épiphyse.

Par ailleurs, nous avons réussi à mettre en évidence un faisceau de fibres optiques allant au tænia thalami et que nous proposons d'appeler « faisceau rétino-épithalamique et épiphysaire ». Rappelons à ce propos que nous avons également pu mettre en évidence (1935) des voies rétino-hypothalamiques directes formant le faisceau rétino-tangentiel.

Parmi les autres centres excito-sécrétoires de l'épiphyse, nous citerons les centres thalamiques et les formations périventriculaires. Les premiers sont représentés par le « noyau paratænia », considéré jusqu'ici comme

une formation purement associative, et par la substance grise périventriculaire du thalamus et ses noyaux de condensation.

Enfin, l'un des faits les plus importants de la neuro-régulation épiphysaire est l'aboutissement, à l'épiphyse, d'impulsions provenant de l'ensemble des ventricules cérébraux. Les fibres télencéphaliques passent par la tænia thalami; les fibres mésencéphaliques provenant de la substance grise qui entoure l'aqueduc de Sylvius, par la commissure postérieure, tandis que les fibres rhombencéphaliques provenant de la substance grise tapissant le toit du IVe ventricule, passent, chez le chien, par le stratum zonale des tubercules quadrijumeaux et vraisemblablement par la zone périsylvienne.

Le fonctionnement de l'épiphyse est ainsi placé sous l'influence des excitations périventriculaires de tout l'encéphale, et c'est là, nous semble-t-il, une notion importante.

2° Centres orthosympathiques. — Ils sont représentés par le ganglion cervical supérieur qui agit par des filets efférents périvasculaires, à la fois sur l'hypophyse et sur l'épiphyse. Il faut d'ailleurs rappeler que les filets périvasculaires sont beaucoup plus faciles à suivre au niveau de l'épiphyse que dans l'hypophyse.

Suivant une conception que nous avons émise à propos de la neuro-régulation hypophysaire, il paraît logique de supposer l'existence, au niveau de l'hypophyse, d'un centre médullaire préganglionnaire (orthosympathique) et d'un centre supérieur (diencéphalo-mésencéphalique) dont les fibres aboutiraient au centre médullaire.

Quoi qu'il en soit, l'épiphyse répond beaucoup mieux que l'hypophyse à la loi de l'innervation double.

Nous avons noté antérieurement que le faisceau hypothalamo-hypophysaire provenant de centres parasympathiques innerve uniquement les lobes postérieur, intermédiaire et tubérien de l'hypophyse, et nous avons insisté sur le fait que le continent cervico-hypophysaire aboutit, non seulement au lobe antérieur, mais également aux trois lobes précités. Seuls, par conséquent, ces trois lobes présentent une innervation double.

Quant au lobe antérieur, son innervation orthosympathique est connue depuis fort longtemps. Mais il est logique d'admettre, pensons-nous, que ce lobe possède également une innervation parasympathique. Celle-ci provient vraisemblablement, étant donné l'origine pharyngée de l'hypophyse épithéliale, du nerf facial et du ganglion sphéno-palatin par des filets périvasculaires.

La neuro-régulation hypophysaire, l'innervation de l'épiphyse et de l'hypophyse peuvent donc être systématisées conformément au schéma de la figure 1.

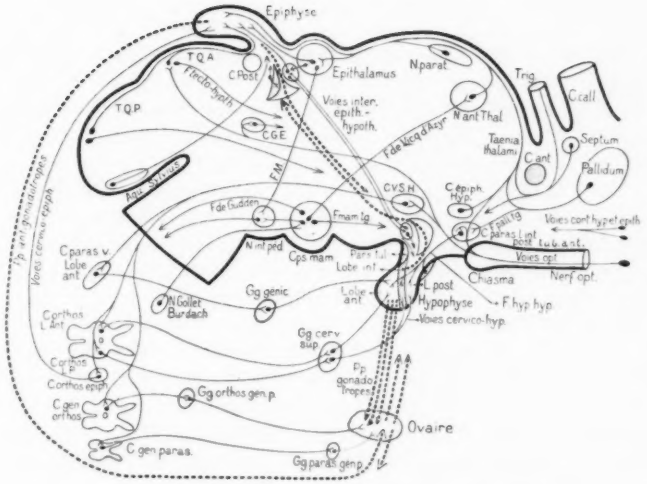

Fig. 1. — *Les corrélations épiphyso-hypophysaires et la régulation neuro-endocrinienne de la fonction génitale.*

***C. au.*: commissure blanche antérieure; — *C. call.*; corps calleux; — *C. épiphys. hyp.*: centres épiphyso-régulateurs de l'hypothalamus; — *C. orthos. L. A.*: centres régulateurs orthosympathiques du lobe antérieur (médullaires); — *C. orthos. L. P.*: centres régulateurs orthosympathiques du complexe intermédio-postérieur; — *C. orthos. épiph.*: centres régulateurs orthosympathiques de l'épiphyse; — *C. gén. orthos*: centres régulateurs orthosympathiques médullaires des glandes génitales; — *C. gén. paras.*: centres régulateurs parasympathiques (sacrés) des glandes génitales; — *C. paras. lobe ant.*: centres régulateurs parasympathiques du lobe antérieur; — *C. paras. l. int. et post.*: centres régulateurs parasympathiques du complexe intermédio-postérieur; — *C. P.*: commissure blanche postérieure; — *C. G. E.*: corps genouillé externe; — *Cps. mam.*: corps mamillaire; — *C. V. S. H.*: centres végétatifs supérieurs de l'hypothalamus, dont partent les voies végétatives descendantes aboutissant aux centres régulateurs parasympathiques (rhombencéphaliques et sacrés) et orthosympathiques; — *F. de Gudden*: faisceau mamillo-tegmental de Gudden; — *F. man. tg.*: faisceau mamillo-tangentiel (Roussy et Mosinger); — *F. pall. tg.*: faisceau pallido-tangentiel (Roussy et Mosinger); — *F. M.*: faisceau rétro-réflexe de Magnert (habenulo-interpédonculaire; — faisceau tecto-hypothalamique (Roussy et Mosinger); — *F. hyp. hyp.*: faisceau hypothalamo-hypophysaire (Roussy et Mosinger); — *Gg. orthos. gén. p.*: ganglions régulateurs orthosympathiques périphériques; — *Gg. paras. gén. p.*: ganglions génito-régulateurs parasympathiques périphériques; — *Lobe ant., lobe int., L. post.*: lobes antérieur, intermédiaire et postérieur de l'hypophyse; — *N. ant. thal.*: noyau antérieur du thalamus; — *N. parat.*: noyau paratænial; — *N. interp.*: noyau interpédonculaire; — *N. Goll et Burdach*: noyaux sensitifs centraux de Goll et Burdach, dont partent des voies hypothalamopètes; — *R. p. gonadotropes*: principes gonadotropes de l'hypophyse; — *Voies opt.*: voies optiques avec le faisceau rétino-tangentiel (Roussy et Mosinger); le faisceau rétino-épithélamique (Roussy et Mosinger); — les voies aboutissant à l'hypothalamus postérieur ou corps genouillé externe, aux tubercules quadrijumeaux antérieurs.**

Par ailleurs, nous pensons que les voies épithalamo-épiphysaires, comme les voies hypothalamo-hypophysaires, transportent le courant nerveux dans les deux sens, chez les mammifères, comme chez les vertébrés inférieurs (fonction excito-sécrétoire et sensitive).

Ainsi, les centres excito-sécrétoires de l'épiphyse sont plus nombreux et s'étendent sur un territoire bien plus vaste que ceux de l'hypophyse. Et cette notion montre bien l'importance qu'il convient d'attacher à la glande pinéale, importance soulignée encore par le fait que les voies croisées aboutissant à l'épiphyse, sont bien plus nombreuses qu'au niveau de l'hypophyse.

B. — **Le jeu de neuro-régulation de l'épiphyse.** — En nous basant sur l'étude des voies afférentes aux centres excito-sécrétoires de l'hypophyse, nous avons, en 1935, mis en évidence la complexité du jeu de neuro-régulation réflexe de cette glande (1). Or, la connaissance des centres excito-sécrétoires de l'épiphyse et des connexions afférentes à ces centres conduit à des conclusions importantes, en ce qui concerne le jeu de la neuro-régulation épiphysaire.

Les impulsions qui arrivent à l'épiphyse peuvent être divisées, d'après nos constatations, en cinq groupes : 1° impulsions d'origine périépendymaire et choroïdienne; 2° impulsions d'origine olfactive; 3° incitations d'origine thalamique; 4° impulsions d'origine pallido-striée; 5° impulsions d'origine sensitivo-sensorielle multiple.

Les impulsions d'origine périépendymaire et choroïdienne jouent sans doute un rôle important. Véritable diverticule ventriculaire transformé, l'épiphyse reçoit, comme nous l'avons dit plus haut, des impulsions provenant de tous les ventricules cérébraux, et vraisemblablement de la toile choroïdienne. Ainsi le fonctionnement épiphysaire est sous l'influence régulatrice des impulsions d'origine périventriculaire et périépendymaire en général (modifications de la pression et de la composition du liquide céphalo-rachidien).

De plus, le système végétatif périventriculaire du thalamus, innervant l'épiphyse, est en connexions intimes avec le groupe nucléaire interne du thalamus et les groupes intralamellaires central et antérieur. L'épiphyse peut donc réagir aux incitations provenant du centre associatif sous-cortical, l'un des plus importants de l'organisme.

L'épiphyse peut, en outre, recevoir des impulsions sensitives générales par l'intermédiaire des fibres mamillo-thalamiques, des incitations optiques et acoustiques indirectes par l'intermédiaire des voies tecto-épiphysaires. Ainsi, la glande pinéale est sous l'influence de toutes les inci-

(1) Roussy (G.) et Mosinger (M.) : « Le jeu de neuro-régulation de l'hypophyse. » (*Comptes rendus de la Soc. de Biologie*, 1935, t. 119, p. 931.)

tations sensitivo-sensorielles, grâce aux voies afférentes à l'hypothalamus que nous avons décrites antérieurement.

Nous insisterons spécialement sur la mise en évidence de « voies rétino-épithalamiques directes » comparables aux voies rétino-hypothalamiques que nous avons étudiées ailleurs. L'épiphyse a donc conservé, chez les vertébrés supérieurs, des rapports avec la fonction visuelle, grâce à des voies optiques nouvelles qui proviennent de la IIe paire. Mais l'épiphyse est sous l'influence d'impulsions olfactives et d'incitations pallido-striées. Le corps strié apparaît ainsi à nouveau comme une formation à la fois extrapyramidale et neuro-végétative.

En résumé, le jeu neuro-régulateur de l'épiphyse n'est pas moins complexe que celui de l'hypophyse. Le fonctionnement de la glande pinéale est soumis à l'influence simultanée d'excitations neuro-somatiques dites cérébro-spinales (olfactives, optiques, acoustiques, sensitives générales).

L'importance des voies périventriculo-épiphysaires doit être particulièrement mise en relief : il est naturel de penser que les facteurs céphalo-rachidiens jouent un rôle prépondérant dans le fonctionnement épiphysaire. D'autre part, on peut émettre l'hypothèse d'une influence exercée par l'épiphyse sur le liquide céphalo-rachidien, étant donnée l'existence d'une hydrencéphalocrinie épiphysaire.

III. — *LES CORRÉLATIONS ENTRE LE COMPLEXE ÉPITHALOMO-ÉPIPHYSAIRE ET LE COMPLEXE HYPOTHALAMO-ÉPIPHYSAIRE*

Nos recherches nous ont conduits à admettre qu'il existe entre le système épithalamo-épiphysaire et le complexe hypothalamo-épiphysaire des corrélations d'une très grande intimité. Ces corrélations, qui peuvent être mises en évidence par voie histophysiologique, sont de deux types. Ce sont : 1° des corrélations intercentrales existant entre les centres excito-sécrétoires de chacune des deux glandes, et 2° des corrélations hormono-neurales.

Elles n'excluent d'ailleurs nullement la possibilité de corrélations par voie sanguine (corrélations interhormonales).

A. — Corrélations intercentrales. — Les corrélations épiphyso-hypophysaires sont caractérisées par le fait que les formations neuro-végétatives qui dirigent le fonctionnement de l'une des deux glandes endocrines, peuvent également agir sur l'autre glande. Ainsi l'hypothalamus, comme nous l'avons indiqué plus haut, contient non seulement

les centres excito-sécrétoires de l'hypophyse, mais envoie également à l'épiphyse un contingent de fibres que nous avons dénommé : contingent hypothalamo-épiphysaire.

En plus, l'épithalamus, qui contient les principaux centres excito-sécrétoires de l'épiphyse, présente des connexions avec l'hypophyse, par l'intermédiaire des voies épithalamo-périventriculaires. Etant donné, par ailleurs, que les voies périventriculaires vont dans les deux sens, il faut admettre également que le système végétatif périventriculaire de l'hypothalamus peut agir sur celui du thalamus innervant l'épiphyse.

Ainsi, l'hypothalamus (auquel il faut ajouter la zone préoptique) qui contient tous les centres excito-sécrétoires de l'hypophyse, dirige aussi et partiellement le fonctionnement épiphysaire; tandis que l'épithalamus, qui contient les principaux centres excito-sécrétoires de l'épiphyse, peut également influencer le fonctionnement hypophysaire.

Il existe ainsi, entre ces deux glandes, des corrélations très intimes, et l'on doit penser que la plupart des impulsions nerveuses afférentes déclenchent à la fois une réaction épiphysaire et une réaction hypophysaire.

Le système endocrinien épiphyso-hypophysaire comporte donc des corrélations bien plus intimes que celles qui unissent d'autres systèmes endo-glandulaires entre eux.

B. — **Corrélations hormono-neurales.** — Sans préjuger de la possibilité de corrélations qui se feraient par voie sanguine, l'hypophyse peut influencer, grâce aux processus de neurocrinie et à l'hydrencéphalocrinie, les centres excito-sécrétoires de la glande pinéale et inversement.

La connaissance de ces différentes corrélations permet d'interpréter de façon nouvelle les syndromes épiphysaires; elle autorise à admettre que les lésions épiphysaires peuvent entraîner des réactions hypothalamo-hypophysaires, non seulement par simple action mécanique, mais encore par mécanismes corrélatifs.

L'intimité des corrélations épiphyso-hypophysaires permet aussi de penser que l'épiphyse doit intervenir de manière synergique, ou antagoniste, dans certaines ou dans toutes les fonctions dont la régulation dépend de l'hypophyse. Elle montre que la régulation de certaines fonctions, la fonction gonadotrope par exempe, comporte des mécanismes bien plus complexes encore qu'on ne pouvait le penser jusqu'ici. Sur le schéma de la fig. 1, nous avons figuré : d'une part, les centres excito-sécrétoires de l'épiphyse et de l'hypophyse; d'autre part, les connexions de ces centres avec les voies optiques, dont on sait l'importance considérable dans la fonction gonadotrope.

L'on doit admettre que les excitations optiques agissent non seulement sur les centres excito-sécrétoires (gonado-stimulants) du lobe antérieur, mais également sur les centres excito-sécrétoires (gonado-inhibiteurs) de l'épiphyse, — les deux groupes de centres exerçant l'un sur l'autre une influence réciproque, — sans parler des corrélations interhormonales entre l'épiphyse, l'hypophyse et les glandes génitales.

L'histophysiologie montre ainsi la complexité du jeu endocrinien et la difficulté que rencontre l'interprétation des syndromes glandulaires. Elle explique aussi les discordances qui existent souvent entre des conceptions trop simplistes et les résultats souvent incertains des thérapeutiques unilatérales.

IV. — *LE SYSTÈME NEURO-ENDOCRINIEN DU DIENCÉPHALE*

Cette série de recherches montre à nouveau le rôle considérable, dans la physiologie végétative, du diencéphale qui comporte, outre les centres végétatifs supérieurs de l'hypothalamus, deux importants complexes neuro-glandulaires présentant des voies afférentes multiples, tant neuro-végétatives que neuro-somatiques, et dont les éléments glandulaires influencent, par neurocrinie, le carrefour somato-végétatif le plus important de l'organisme.

Il faut ajouter que, parmi ces éléments glandulaires, certains sont d'origine ectodermique digestive (lobe antérieur de l'hypophyse), tandis que les autres sont d'origine neuro-ectodermique (lobe postérieur de l'hypophyse, glande pinéale).

Il est frappant de noter que les centres neuro-végétatifs eux-mêmes, dans cette même région, ont subi une différenciation glandulaire (neurocrinie).

Enfin l'épendyme offre, à son tour, cette même tendance glandulo-formatrice. Il forme, en effet, au niveau du IIIe ventricule, deux organes de type glandulaire : l'organe sous-commissural, situé sous la commissure postérieure (qui chez le chien présente un aspect endocrinien typique), et une formation épendymaire, située en face du noyau paraventriculaire de l'hypothalamus, et que nous proposons d'appeler organe paraventriculaire. Toutes ces considérations montrent bien que l'on peut parler, à juste titre, d'un système neuro-endocrinien du diencéphale.

Vu dans son ensemble, ce système joue, sans aucun doute, un rôle neuro-stimulateur et neurotrophique de premier plan par ses produits de sécrétion imbibant le névraxe. Cette fonction peut être expliquée, en grande partie, pensons-nous, par l'évolution phylogénique du système.

L'hypophyse est développée au contact immédiat du sac vasculaire des téléostéens, organe sensoriel végétatif enregistreur des pressions céphalo-rachidienne et vasculaire, tandis que l'épiphyse s'est développée au contact immédiat d'un organe sensoriel neuro-somatique : l'œil pinéal.

Tout s'est passé comme si les organes sensitivo-sensoriels, transmettant primitivement au névraxe les impulsions reçues par voie purement nerveuse, avaient fait place à des organes glandulaires, partiellement ou totalement neuro-ectodermiques, transmettant au névraxe les multiples impulsions reçues (végétatives et somatiques), en grande partie du moins, par voie hormonale. Et le phénomène devient ainsi une véritable transmission humorale des excitations nerveuses.

L'organe sous-commissural a subi la même évolution. Enregistrant, par la fibre de Reissner qui traverse la totalité du névraxe, des excitations neuro-somatiques, cet organe est aussi, du point de vue histophysiologique, une glande endocrine.

Cette conception est plus suggestive encore, si l'on prend en considération le fait que le canal médullaire était primitivement, grâce aux neuropores, largement ouvert et en rapport, comme l'œil pinéal, avec le milieu extérieur. Ainsi les sensations enregistrées par le réseau sensitif sous-épendymaire, qui sont actuellement d'ordre neuro-végétatif, étaient primitivement des sensations neuro-somatiques. Il s'est opéré ainsi, au cours de l'évolution, une réelle intrication végétativo-somatique. De toute façon, la zone épendymaire, devenue en grande partie sécrétoire, était donc primitivement sensorielle. De tels rapports, d'ailleurs, entre les fonctions sensorielle et glandulaire, se retrouvent dans d'autres territoires de l'organisme. Le sinus carotidien, par exmple, est un organe à la fois sensorio-végétatif et glandulaire.

Ainsi, l'étude des formations glandulaires du diencéphale permet une compréhension parfaite de l'ensemble du système neuro-endocrinien. Elle éclaire considérablement le problème de la transmission humorale des excitations nerveuses, qui joue un rôle important dans la neurobiologie moderne.

SUR LES INFILTRATIONS SILICEUSES OBSERVÉES DANS LES POUMONS DES BREBIS VIVANT DANS LES ZONES SABLONNEUSES DU MAROC

par

A. POLICARD (Lyon) et **H. VELU** (Casablanca).

L'intérêt apporté aux problèmes de l'anthracose et de la silicose humaines ont conduit à étudier le comportement des animaux domestiques vivant dans des lieux où l'atmosphère est très empoussiérée. Tout spécialement, on a étudié le poumon des animaux vivant dans les mines (cf. la revue d'ensemble de l'un de nous [1]).

De même qu'on a examiné les poumons des sujets habitant les régions sablonneuses où souffle le « vent de sable » [2], on a recherché si le poumon des animaux domestiques, spécialement les ovins, élevés dans certaines régions sablonneuses du Nord de l'Afrique, présentait des altérations particulières. Les travaux de A. Faure [3], purement macroscopiques, ont porté sur les brebis vivant dans les régions sablonneuses du Sud Tunisien; elles ont apporté d'intéressants documents.

Nous avons procédé à des recherches de ce genre, mais d'ordre microscopique et chimique, sur les ovins des régions sablonneuses du Maroc. Les documents chimiques concernant ces recherches ont déjà fait l'objet d'une publication (Velu [4]). Le présent travail est consacré à l'étude histologique du problème.

CONDITIONS DES RECHERCHES

Nos recherches ont porté sur les poumons de sept ovins (brebis et chèvres) vivant au voisinage immédiat des dunes côtières du Nord du Maroc, entre la rive droite du Sebou et la mer.

Quatre animaux (3 brebis, 1 chèvre) proviennent d'un souk en pleine

ANNALES D'ANATOMIE PATHOLOGIQUE, T. 15, N° 8, NOVEMBRE 1938.

zone sablonneuse et dont la laine est qualifiée de Remebia, ce qui veut dire infiltrée de sable. Leurs poumons, à l'analyse chimique, renfermaient les teneurs suivantes en silice (cendres résiduelles après plusieurs traitements par HCl à chaud) :

N° 1 (4134) : 0,288 %	poids sec.....	5,83 %	cendres.
2 (4135) : 0,112 »	»	1,89 »	»
3 (4136) : 0,200 »	»	3,82 »	»
4 (4137) : 0,360 »	»	6,32 »	»

Trois animaux provenaient d'un souk situé à la lisière de la zone sablonneuse. Ces bêtes inhalaient beaucoup moins de poussières. Leurs poumons, à l'analyse chimique, renfermaient les teneurs suivantes en silice :

N° 5 (5145) : 0,064 %	poids sec.....	1,30 %	cendres.
6 (4146) : 0,068 »	»	1,34 »	»
7 (4147) : 0,092 »	»	1,75 »	»

Sur chaque poumon, deux fragments ont été prélevés, l'un dans les régions les plus denses, l'autre dans les régions les plus aérées du poumon.

Ces pièces ont été fixées au formol salé et traitées par les méthodes histologiques habituelles. De plus, des examens en lumière polarisée, au fond noir et après micro-incinération, ont été pratiqués.

CARACTÈRES GÉNÉRAUX DES RÉSULTATS OBSERVÉS

Les constatations suivantes ont pu être faites. Elles sont assez uniformes pour tous les fragments, qu'il s'agisse d'animaux vivant dans la zone sablonneuse, et à poumons riches en silice, ou d'animaux provenant de la périphérie de la zone des sables et dont le poumon renferme moins de silice (de 2 à 5 fois moins), mais cependant plus que normalement.

Cette non concordance apparente de l'examen histologique et de l'examen chimique est souvent notée en ce qui concerne le poumon humain. Elle tient à deux raisons. La première est qu'une différence de 1 à 2 ou 4, très facilement appréciable dans l'ordre chimique, ne l'est pas dans l'ordre histologique. La seconde est que l'analyse chimique s'adresse à des fragments pulmonaires très gros, renfermant des ganglions juxta-bronchiques, centres d'accumulation de particules étrangères et des gros troncs bronchovasculaires dont la périadventice est également un lieu de dépôt de particules, tandis que l'examen histologique porte exclusive-

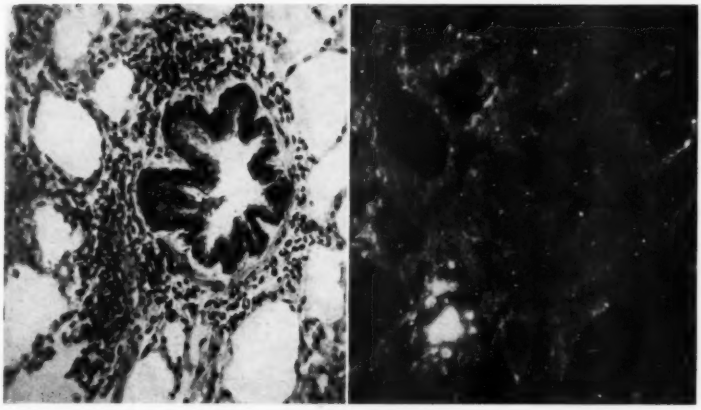

FIG. 1. — *Dépôt de particules de sable dans du tissu lymphoïde péribronchiolaire.*
A gauche, préparation ordinaire ; à droite, le même point examiné à l'éclairage à fond noir.

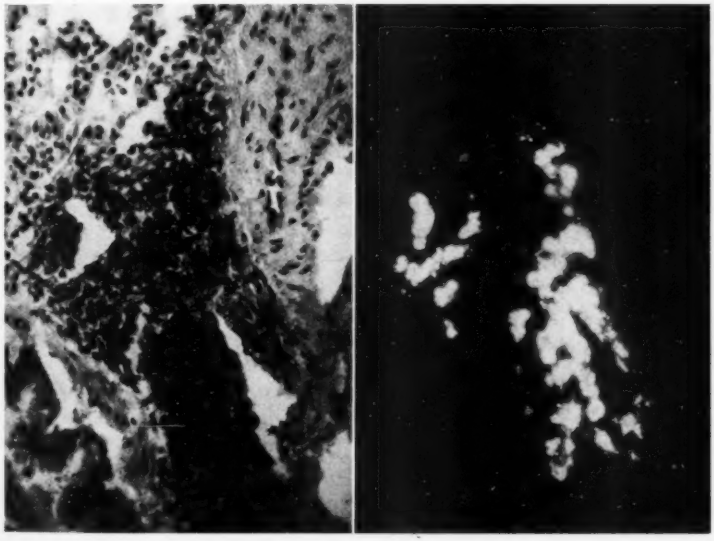

FIG. 2. — *Accumulation de particules de sable dans une formation lymphoïde située entre bronche et artère.*
A gauche, préparation ordinaire ; à droite, le même point examiné à l'éclairage à fond noir.

ment sur du parenchyme pulmonaire pur en quelque sorte. Il ne faut pas oublier que la répartition des particules étrangères dans le poumon n'est pas homogène, et que ces particules sont localisées à certaines places, les espaces intermédiaires n'en offrant aucune. L'analyse donne un total, sans indication topographique.

ASPECT DES AMAS DE POUSSIÈRES

Tous les poumons examinés renfermaient, en certains points assez précis, des amas de particules minérales de sable siliceux, de forme irrégulière, mais en général plutôt arrondie, exactement semblables à celles qui constituent le sable de la région. Ces particules ont, comme dimensions, de un à cinq microns.

Il faut signaler particulièrement que leur forme est plutôt sphérique. Ceci est la règle pour les particules de poussières non fraîchement produites, de poussières « usées », comme celles du sable dont les grains, soulevés par le vent, ont roulé longuement et se sont arrondis.

Ces particules, par micro-incinération, laissent des cendres fixes. Beaucoup, mais non toutes, sont biréfringentes à la lumière polarisée.

Sur les coupes ordinaires, avec de bons objectifs apochromatiques, on les distingue facilement. Elles apparaissent incolores, ou bien grisâtres. On les voit bien à l'éclairage à fond noir : elles apparaissent alors brillantes. Les figures 1 et 2 montrent l'aspect des coupes avec cette technique.

Ces particules sont le plus souvent logées dans des cellules du type monocyte exactement semblables à toutes les cellules à poussières habituelles. Certaines de ces cellules apparaissent souvent comme momifiées, incolorables. C'est, on le sait, le type habituel des cellules ayant phagocyté des particules siliceuses. La même modification s'observe quelquefois au niveau des cellules réticulaires qui ont, dans les points lymphoïdes juxta-bronchiques, phagocyté des particules. Il faut souligner que cette dégénérescence n'est pas constante. Certaines cellules paraissent normales.

Certaines particules, observées dans le tissu conjonctif péribronchique ou périvasculaire, ne sont pas logées dans des cellules, mais libres entre les faisceaux conjonctifs. Elles sont disposées en amas, qui correspondent à la charge d'une cellule dégénérée et dissoute. Le fait est banal dans toutes les pneumoconioses.

LOCALISATION DES AMAS DE POUSSIÈRES

La question de la localisation des particules est importante à envisager. Trois points de localisation peuvent être relevés :

a) Dans la grande majorité des cas, les particules sont logées dans les points lymphoïdes qui existent à l'état normal dans les gaines fibreuses des bronches et bronchioles. Les particules sont accumulées dans un petit nombre de cellules du réticulum. Il est curieux de signaler, à ce point de vue, que les cellules réticulaires renfermant des particules sont peu nombreuses, mais que chacune contient toujours une quantité de particules. Il est rare d'observer des cellules avec peu de particules.

b) Dans le tissu fibreux qui constitue les gaines péribronchiques et périvasculaires, quelquefois aussi dans les cloisons intralobulaires et dans la plèvre, on constate, par-ci par-là, mais toujours en quantité faible, des amas de particules, soit intracellulaires, soit libres.

c) Enfin, mais assez rarement, on observe des particules contenues dans des monocytes intraalvéolaires (cellules à poussières).

Cette rareté relative semble paradoxale au premier abord. On peut se l'expliquer en fait en considérant que chez ces animaux, toujours jeunes, les mécanismes d'auto-épuration du poumon fonctionnent très bien.

Dans l'ensemble, la quantité de particules observables dans le parenchyme pulmonaire est toujours faible. Sur une coupe de poumon de 8 à 10 microns d'épaisseur et de 1 à 2 centimètres carrés de surface, on peut observer, au maximum, une dizaine de points de localisation de particules, chacun de ces points comportant un nombre variable d'amas particulaires.

Ces accumulations de particules sont fort minimes, si on les compare avec ce qui existe d'une part dans les pneumoconioses, et d'autre part avec les dépôts de poussières dans les poumons normaux des indigènes habitant les régions sablonneuses à vent de sable (Policard et Marion [2]).

Ce point sera envisagé plus loin.

RÉACTION DU TISSU PULMONAIRE

Autour des accumulations de cellules à particules de sable, on ne constate aucune fibrose. Le tissu conjonctif a, en ces points, son aspect normal. La seule réaction constatable est un certain degré de dégénérescence par momification du protoplasma des cellules qui ont absorbé des

particules. Certaines cellules ont l'aspect momifié bien connu depuis Mavrogordato (1922). Par contre, d'autres ne l'ont pas.

Nulle part, on ne peut observer la moindre formation nodulaire fibreuse. Les particules de sable se comportent ici exactement comme des particules de houille dans l'anthracose.

De même, on ne constate en aucun point la présence d'alvéolite à poussières, ni de l'hypertrophie des gaines péribronchiques et périartérielles, ou des cloisons interlobulaires, tous faits qui sont de constatation banale dans les pneumoconioses même peu accentuées.

CONSIDÉRATIONS GÉNÉRALES

De ces résultats, il convient de tirer les considérations suivantes :

a) Il est particulièrement curieux de noter la faible quantité des accumulations de particules siliceuses dans le parenchyme pulmonaire, eu égard à l'empoussiérage élevé de l'air que respirent les animaux marchant dans un sol meuble, au milieu d'un nuage perpétuel de poussière. On doit expliquer ce fait incontestable par l'excellence des moyens de défense de l'appareil respiratoire contre les poussières. D'une part, la défense nasale se fait d'une façon exacte; d'autre part, les mécanismes d'épuration par les voies bronchiques et lymphatiques jouent dans des conditions très bonnes. Ceci se trouve confirmé par les observations purement macroscopiques, mais cependant fort intéressantes, de A. Faure qui, chez des ovins du Sud Tunisien, vivant dans des conditions analogues, a vu la surface interne des bronches revêtues d'un véritable enduit de sable.

b) On a signalé plus haut la rareté relative des dépôts de particules dans les poumons de ces animaux. Plusieurs raisons peuvent être invoquées pour expliquer ce fait.

C'est tout d'abord l'âge des animaux. On sait que le dépôt de poussières dans les poumons est un processus lent. Les jeunes animaux, les enfants, renferment normalement moins de particules étrangères que les êtres adultes ou vieux. La quantité des poussières est directement proportionnelle à l'âge. Or, les animaux que nous avons étudiés sont relativement jeunes, ayant vraisemblablement quatre à cinq ans au plus.

C'est ensuite l'absence de toute affection pulmonaire ou ganglionnaire qui perturbe le cours de la lymphe et trouble les mécanismes épuratoires normaux. On sait en particulier que les altérations des ganglions bronchiques perturbent ces mécanismes et augmentent énormément la quantité de poussières déposées dans le poumon. C'est ainsi qu'on peut expli-

quer en partie le rôle de la tuberculose comme agent favorisant des pneumoconioses chez l'homme.

c) Il paraît impossible de qualifier de « silicotique » le poumon de ces animaux. Il n'y a, à leur niveau, aucune fibrose, aucune altération notable, mais seulement un simple dépôt. Sans quoi il faudrait appeler « silicotiques » les poumons parfaitement normaux des sujets d'un certain âge, qui renferment tous des dépôts plus ou moins discrets de particules siliceuses. Tout le monde, à ce compte-là, serait silicotique. Les faits que nous venons de signaler doivent être rangés dans la catégorie des « infiltrations siliceuses » simples.

d) Ces faits démontrent l'extraordinaire efficacité des moyens physiologiques que possède le poumon normal pour se débarrasser des particules étrangères que l'air inhalé apporte à son niveau. Malgré l'extrême empoussiérage de l'atmosphère où vivent ces animaux, la quantité de particules retenues dans le parenchyme est très réduite. En particulier, les alvéoles pulmonaires ne renferment pas d'accumulation de poussières.

Il y a, à ce point de vue, une opposition formelle entre l'empoussiérage de la laine, qui est si accusé qu'il a fait donner à cette dernière le qualificatif de remebia (infiltrée de sable), et celui du poumon qui est, somme toute, assez faible. Cela tient évidemment à ce que le poumon possède d'efficaces mécanismes de protection et d'épuration.

e) Ces constatations également, en montrant que la vie dans un air très chargé de particules sablonneuses ne conduit pas à une fibrose pulmonaire du type silicotique, confirment cette notion que, dans la genèse de cette affection, un facteur autre que la silice intervient en même temps que celle-ci, facteur infectieux (tuberculose dans la grande majorité des cas) qui manque chez les animaux étudiés ici.

Il faut cependant rappeler la remarque faite plus haut, que les poussières de sable siliceux représentent des poussières « vieilles », que les transports par le vent ont arrondies, qui sont modifiées chimiquement par hydratation et carbonatation. Ce ne sont pas de ces poussières « fraîches », que l'on tend aujourd'hui à considérer comme beaucoup plus nocives, malgré une composition chimique pratiquement identique à celle des précédentes. Il y a là une condition particulière qui doit être retenue. Au point de vue biologique, cette notion de la « jeunesse » des poussières paraît extrêmement importante.

BIBLIOGRAPHIE

1. Policard (A.) : « Sur les pneumoconioses spontanées chez les animaux domestiques. » (*Bull. Histologie appl.*, 15, 50, 1938.)
2. Policard (A.) et Marion (G.) : « Infiltration siliceuse du poumon chez les sujets vivant dans les régions sahariennes. » (*Bull. Acad. Médecine*, 111, 6 février 1934.)
3. Faure (L.) : « Silicose accidentelle des ovins sahariens. » (*Rev. gén. Médecine vétérinaire*, 45, 577, 1936.)
4. Velu (H.) : « Silicose pulmonaire et dunes de sable. » (*C. R. Soc. Biol.*, 128, 13, 1938.)
5. Mavrogordato (A.) : « Studies in experimental silicosis and other pneumokoniosis. » (*Publ. South African Institut for medical Research*, 15, 107, 1922.)

CHAIRE DE PHYSIOLOGIE DE LA FACULTÉ DE MÉDECINE

LA STÉATOSE PULMONAIRE
(Etude expérimentale)

par

Léon BINET, Jean VERNE et Jean-Louis PARROT

Grâce à l'analyse du tissu pulmonaire humain au cours d'expertises médico-légales d'une part, grâce à des observations cliniques rapportées récemment, tant en France qu'à l'étranger, d'autre part (1), l'attention est aujourd'hui attirée sur la stéatose pulmonaire. L'intervention du poumon dans le métabolisme des graisses reste l'objet de nombreuses recherches au Laboratoire de Physiologie, et il nous a paru intéressant de reprendre la question du poumon gras dans le domaine de l'expérimentation.

Les recherches de A. Gilbert et J. Jomier ont fait connaître « la présence de gros blocs coalescents dans les capillaires sanguins du poumon normal »; les cellules à graisses du poumon ont été décrites par ces auteurs, et F. Granel en a fait une étude très complète. C'est au point de vue physiologique et physiopathologique que nous avons voulu reprendre ici l'étude de la répartition histologique des lipides pulmonaires; nous avons étudié d'abord l'influence de la digestion et du jeûne, et nous avons pu constater ensuite la surcharge graisseuse du poumon sous l'influence de différents facteurs : intoxications, gavage (2).

Nos expériences ont été poursuivies sur le poumon de l'oie, du cobaye, du lapin, du chien.

Les techniques histologiques utilisées ont été les suivantes : après une

(1) On consultera avec profit l'article documenté publié par R. DEBRÉ, G. SEE et E. NORMAND : « La stéatose pulmonaire. » (*La Presse médicale*, n° 8, 1935, pp. 142-145.)

(2) Certains des faits rapportés dans ce travail ont été communiqués à la *Société de Biologie*, t. 124, p. 34; t. 125, pp. 121, 357 et 712.

fixation de vingt-quatre heures dans le sublimé à demi-saturation dans le sérum physiologique, les coupes de poumon étaient débitées au microtome à congélation et elles subissaient, les unes la coloration au rouge Soudan, d'autres la coloration de Feulgen-Verne, d'autres enfin successivement les deux colorations. En outre, dans certains cas, les coupes étaient traitées selon la méthode classique de Regaud-Heidenhain, afin de saisir les modifications éventuelles du chondriome et du noyau.

Il est nécessaire de rappeler la nature de la réaction histochimique à laquelle l'un de nous s'est attaché depuis 1928 [coloration de Feulgen-Verne (1)]. C'est, appliquée à l'étude histochimique des enclaves lipidiques, la réaction à l'acide fuchsine-sulfureux décrite par Schiff, comme caractéristique des aldéhydes, et introduite dans la technique microscopique par Feulgen.

La spécificité de cette réaction vis-à-vis des aldéhydes a été récemment mise en question (P. Gérard, Lison). Elle pourrait notamment être aussi donnée par les cétones.

Sans entrer ici dans des discussions à ce sujet, nous rappellerons seulement les résultats des recherches de l'un de nous, en ce qui concerne les enclaves lipidiques. L'apparition de la réaction de Feulgen-Verne est le résultat d'une oxydation des lipides. Toute cause s'opposant à cette oxydation empêche la production de la substance à laquelle est due la réaction positive (2).

I. — PRÉCISONS D'ABORD LA RÉPARTITION HISTOLOGIQUE DES GRAISSES ET DES SUBSTANCES DONNANT LA RÉACTION DE FEULGEN-VERNE DANS LE POUMON EN DEHORS DES PÉRIODES DIGESTIVES. — Cette recherche a porté sur trois cobayes adultes de 480 à 570 grammes. Ces animaux n'ayant rien ingéré depuis vingt-quatre heures, les techniques employées ont été la coloration au rouge Soudan et la réaction de Feulgen-Verne. Elles vont nous montrer l'existence de trois formations grasses dans le poumon.

a) *Pelotons adipeux péribronchiques.* — Si l'on exclut une légère teinte diffuse, dépourvue de toute électivité, on voit que le rouge Soudan individualise tout d'abord les *pelotons adipeux péribronchiques.* On les observe dans la tunique externe des bronches cartilagineuses; ce sont des amas de taches oranges, arrondies, régulières et homogènes; ils entourent tantôt toute la circonférence de la bronche, tantôt seulement une portion et se

(1) VERNE (J.) : *C. R. de la Soc. de Biol.*, t. XCIX, 1928, p. 266. — *Arch. Anat. micr.*, t. XXV, 1929, p. 137. — *C. R. Assoc. Anat.*, Prague, 1928, p. 465. — *Ann. Physiol. et Phys.-Chimie biol.*, t. V, 1929, p. 245. — *Livre jubilaire du professeur H. Roger*, 1932, p. 221. Masson, édit.

(2) VERNE (J.) : *Bull. Histol. appl.*, t. XIII, 1936, pp. 433-440. — *C. R. Assoc. anat.*, Congrès de Marseille, 1937. — *Bull. Histol. appl.*, t. XIV, 1937.

localisent alors plus fréquemment dans le dièdre broncho-vasculaire. Dans ces mêmes bronches, les cellules cartilagineuses contiennent de pâles inclusions soudanophiles. Quant aux épithéliums bronchiques, ils sont constamment dépourvus de toute affinité soudanophile.

b) *Globules soudanophiles intracapillaires.* — Dans le parenchyme pulmonaire on remarque quelques *globules soudanophiles intracapillaires.* Ils sont rares; on en rencontre par exemple trois ou quatre par coupe. Colorés en vermillon par le rouge Soudan, ils sont régulièrement arrondis lorsqu'ils sont volumineux, parfois vermiformes ou ramifiés lorsqu'ils sont plus petits et qu'ils épousent les parois du vaisseau qui les contient. Le plus souvent, ils sont isolés, parfois deux ou trois se groupent, alignés ou dispersés. Mais leur répartition ne semble présenter aucune systématisation.

c) *Cellules à graisse.* — Au contraire, si l'on envisage les cellules alvéolaires électivement colorées par le *rouge Soudan,* on remarque immédiatement la topographie particulière de ces cellules à graisse : elles se groupent en nids dans certaines régions du poumon. Il y a deux régions où l'on observe ces nids avec une grande constance : auprès des pédicules broncho-vasculaires et sous la plèvre. C'est aussi autour des axes broncho-vasculaires que viennent s'accumuler les grains de poussière; on les rencontre dans les cellules soudanophiles elles-mêmes, mais aussi en d'autres cellules voisines qui n'ont aucune affinité soudanophile élective; ainsi cet amas de cellules à graisse est centré par un foyer d'anthracose. Les foyers sous-pleuraux ne sont pas au contact de la plèvre, mais à quelque distance d'elle. Ils sont moins denses que les premiers et moins chargés d'anthracose. En dehors de ces « nids à graisse », à l'intérieur des parois alvéolaires ou dans les alvéoles mêmes, quelques cellules soudanophiles éparses se distinguent mal de la coloration générale. Lorsqu'on examine ces cellules à un plus fort grossissement on peut reconnaître outre leur coloration diffuse, quelques inclusions arrondies plus vivement colorées qui, lorsqu'elles sont nombreuses, donnent à ces cellules un aspect mûriforme. Quant à la topographie de ces cellules, on peut reconnaître parfois, au voisinage d'un axe broncho-vasculaire, qu'elles occupent une lacune lymphatique.

Si maintenant l'on examine les coupes qui ont subi la réaction de Feulgen-Verne, on remarque d'abord que les pelotons adipeux péribronchiques et les globules gras intracapillaires échappent à la réaction : à peine à leur surface observe-t-on quelquefois un liséré violet. Dans la bronche au contraire, tels éléments dépourvus de soudanophilie prennent plus ou moins fortement la nouvelle coloration : ainsi les épithéliums sont assez vivement teintés; le système fibrillaire sous-épithélial du chorion est très finement dessiné en violet foncé; les gaines de myéline appa-

raissent sous forme de traits sinueux violet vif. Les amas lymphoïdes (chez le cobaye) prennent une teinte homogène, plus pâle. Enfin, et la double coloration permettra de le confirmer, il est des éléments qui présentent les deux affinités tinctoriales; ce sont les foyers de cellules graisseuses, qu'on les rencontre dans les dièdres broncho-vasculaires ou dans la zone sous-pleurale. Et ces diverses cellules offrent toutes les combinaisons possible des deux colorations; les unes sont presque uniquement soudanophiles, les autres presque uniquement sensibles à la réaction Feulgen-Verne.

Ainsi l'on peut distinguer, par cette étude histologique, trois catégories de corps gras dans le poumon :

1° Graisses intracapillaires représentées par de simples globules soudanophiles sans substratum cellulaire.

2° Graisses adventitielles des pelotons péribroncho-vasculaires.

3° Graisses interstitielles enfin que l'on rencontre à l'intérieur des parois alvéolaires, dans les lacunes lymphatiques accumulées en certaines régions électives et qui, seules, voisinent dans la même cellule avec les substances qui donnent la réaction de Feulgen-Verne.

Ces trois catégories de formations de graisses répondent clairement à trois phénomènes physiologiques distincts : apport, mise en réserve et dégradation des graisses.

Les recherches suivantes vont montrer les modifications des aspects histologiques précédemment décrits et l'apparition de quelques aspects nouveaux.

II. — ETUDE HISTOLOGIQUE DES GRAISSES DU POUMON A LA SUITE D'UNE INJECTION HUILEUSE. — Nous avons repris systématiquement cette étude effectuée il y a quelques années avec le professeur H. Roger (1), en nous inspirant de deux idées directrices : étudier l'évolution histochimique de ces graisses, établir un point de comparaison pour les recherches ultérieures.

Cette étude a été faite sur trois chiens. Les animaux étaient à jeun, et chaque fois l'on a vérifié que les chylifères n'étaient pas injectés. Un prélèvement du poumon était fait aussitôt avant l'injection huileuse pour servir de témoin. Les autres s'étageaient dans les six heures qui suivent l'injection, chacun étant pratiqué naturellement sous respiration artificielle. Afin de répondre à une objection facile, on a tout d'abord prélevé simultanément deux fragments dans le même poumon, ou dans les deux poumons, et l'on a pu constater que l'on obtenait des aspects histochi-

(1) ROGER (H.), BINET (LÉON) et VERNE (JEAN) : « Le processus histologique de la lipodiérèse pulmonaire. » (*C. R. de la Soc. de Biol.*, t. 88, 1923, p. 1140.) — « La lipodiérèse pulmonaire. » (*Journ. de Physiol. et de Path. gén.*, t. 21, 1923, p. 461.)

miques semblables toutes les fois que l'on pouvait examiner deux régions privilégiées : la zone sous-pleurale et un axe broncho-vasculaire; les coupes furent toujours soumises à ces deux conditions.

L'huile injectée était de l'huile d'olive, finement émulsionnée dans l'eau en présence de lécithine et de sunoxol (huile d'olive : 2 cc.; lécithine : 0 cc. 5; sunoxol : 0,00025; eau : q. s. p. 10 cc.). — L'injection était poussée lentement (en deux minutes) dans la veine saphène.

a) *Prélèvement témoin.* — C'est l'aspect qui a été précédemment décrit : chien à jeun depuis 24 heures

b) *Prélèvement pratiqué de cinq à dix minutes après l'injection.* — C'est l'aspect classique : des globules soudanophiles en abondance extrême ont envahi le poumon. Certains occupent les artérioles, d'autres de volumineux capillaires distendus. Toutes les tailles peuvent s'observer, mais certains sont énormes; toutes les formes aussi, mais la plupart sont arrondis. Leur répartition n'est pas quelconque : ils se pressent en grappe autour des artérioles. Notons que ces globules donnent la réaction de Feulgen-Verne assez fortement, alors que les globules normalement observés dans les capillaires ne présentent pas cette affinité; cela tient sans doute à la nature de l'huile injectée (huile d'olive), plus facilement oxydable que les huiles animales qui se trouvent habituellement dans l'alimentation de l'animal.

Mis à part cet envahissement du poumon par les globules gras, l'aspect histochimique n'a pas changé.

c) *Prélèvement pratiqué une heure trente à trois heures après l'injection huileuse.* — Les globules soudanophiles ont disparu des artérioles. Ils sont plus petits (20 μ environ). Leurs dimensions tendent à s'uniformiser et leur répartition est plus homogène.

On note un plus grand nombre de cellules à graisses autour des axes broncho-vasculaires ou dans la région sous-pleurale; il faut remarquer qu'elles donnent toujours la réaction de Feulgen-Verne avec une grande intensité.

d) *Prélèvement pratiqué de quatre heures trente à six heures après l'injection huileuse.* — Les graisses intracapillaires sont divisées en une multitude de globules de petites dimensions groupés en nids dans certaines régions.

Le reste de l'aspect histochimique est redevenu normal.

Ce qui frappe dans cette étude, c'est l'absence presque complète de modifications dans les graisses du poumon autres que les graisses intracapillaires. A peine observe-t-on dans la seconde phase une légère augmentation des cellules à graisse. Cette constatation négative prendra tout son intérêt lorsqu'on étudiera les variations histochimiques du poumon dans la période digestive.

III. — Envisageons maintenant la répartition de ces corps dans le poumon au cours des diverses phases de la période digestive. — Après avoir fait ingérer à un chien un repas riche en graisses, nous avons fait plusieurs prélèvements du poumon de cet animal.

Quatre à cinq heures après. — Seul l'examen des petites bronches va déceler un fait caractéristique : leur épithélium contient en certains points des corpuscules soudanophiles dont la couleur vermillon tranche vivement sur le fond légèrement teinté (fig. 1).

Absents sur certaines coupes transversales, ces corpuscules sont généralement répartis en un ou deux secteurs d'un demi-millimètre au plus. Ils sont très abondants, particulièrement dans le fond des replis épithéliaux, ils peuvent même occuper les glandes sous-musculaires; leur dimension est assez régulière et ne semble pas dépasser 5 μ de diamètre. Sur les coupes longitudinales, on voit plusieurs segments soudanophiles composés de semblables corpuscules; ces segments ne se trouvent généralement pas en regard les uns des autres, et leur étendue semble au plus égale au diamètre de ces bronches, qui est environ de 1 millimètre. Ainsi, ces deux plans de coupe reconstituent l'aspect de ces aires graisseuses; ces aires, bien limitées, séparées par de longs intervalles, sont allongées selon la direction de la bronche et n'intéressent, par leur largeur, que deux ou trois replis épithéliaux. Fréquemment, cette aire épithéliale répond en dehors de la bronche à une accumulation de cellules à graisse et, dans la lumière de la bronchiole, à un bouchon de sécrétion qui emporte avec lui plusieurs globules gras.

La coloration selon la méthode de Feulgen-Verne fait apparaître dans les petites bronches des secteurs violets, et la double coloration montre que les mêmes secteurs épithéliaux offrent les deux affinités tinctoriales.

Six à sept heures après. — Les petites bronches offrent toujours l'image du secteur soudanophile. On remarque que leur épithélium donne la coloration de Feulgen-Verne avec une intensité tout à fait inaccoutumée; celle-ci est devenue presque homogène, mais elle prédomine encore cependant sur certains secteurs.

Les globules soudanophiles intracapillaires paraissent plus nombreux, habituellement groupés. Ils sont généralement polygonaux, parfois même leurs bords sont concaves.

Huit à neuf heures après. — Les secteurs soudanophiles sont devenus plus rares : on ne les observe plus que sur les plus petites des bronchioles; par contre, l'épithélium de toutes les petites bronches est très vivement coloré par la réaction de Feulgen-Verne. L'aspect des bronches cartilagineuses est resté immuable.

Les cellules à graisse semblent devenir plus nombreuses, mais surtout elles sont remarquables par l'intensité de leur coloration à l'acide fuchsine

sulfureux : on les voit, groupés dans leurs régions habituelles, souvent polygonales, fréquemment assemblées en placards; au contraire de leur coloration par le Soudan qui est souvent discrète, la coloration violette est très intense; cette coloration tranche fortement sur le parenchyme environnant et, à l'intérieur même de la cellule, elle épargne le noyau qu'elle dessine par contraste.

Afin de réaliser des conditions expérimentales plus précises, de nouvelles recherches furent établies de la manière suivante : un prélèvement de poumon est effectué à jeun et servira de témoin ; on vérifie à ce moment que les chylifères ne sont pas injectés. Puis par une sonde gastrique, on injecte 20 à 40 centimètres cubes d'huile d'olive. Divers prélèvements sont faits ensuite à des stades différents. Dans ces conditions, on voit souvent apparaître le secteur soudanophile précédemment décrit au moment où les chylifères commencent à blanchir. L'augmentation des cellules à graisse, particulièrement remarquable dans la zone sous-pleurale, s'observe au moment où les chylifères sont blanc nacré. Enfin, on ne constate plus guère que l'intensité particulière de la réaction de Feulgen-Verne, lorsque les chylifères deviennent plus pâles.

Ainsi la répartition histologique des lipides pulmonaires décrit un cycle en trois stades : secteur soudanophile des petites bronches; augmentation des inclusions lipidiques des cellules rondes; surcharge de ces cellules et des épithéliums bronchioliques en substances colorées par la réaction de Feulgen-Verne.

Au point de vue physiologique, il est intéressant de noter l'élimination bronchiolique des graisses qui apparaît très tôt après l'ingestion : c'est un fait qui ne semble pas avoir été signalé jusqu'ici. Certaines cellules à graisses représentent l'émonctoire alvéolaire, mais les plus nombreuses semblent cheminer dans les lacunes lymphatiques. Enfin l'intensité particulière de la réaction Feulgen-Verne traduit vraisemblablement la formation de corps aldéhydiques ou cétoniques aux dépens des lipides oxydés.

IV. — Inversement quel est le comportement du poumon au cours du jeûne ? — Nos recherches ont été faites sur dix cobayes et sur sept lapins, qui furent tous sacrifiés par saignée.

Un premier lot comprend huit cobayes adultes qui ont perdu 20 à 30 p. 100 de leur poids après un jeûne de deux à sept jours : l'aspect des huit pièces est analogue : la répartition des lipides est sensiblement normale; au contraire, la méthode de Feulgen-Verne fait apparaître une image différente de la normale : outre une coloration diffuse plus intense du parenchyme pulmonaire, on voit, disséminées dans le poumon, de nombreuses cellules alvéolaires vivement colorées en violet; ce sont des cellules à graisse comme le prouve leur soudanophilie.

En second lieu, la réaction est d'une intensité spéciale sur les épithéliums bronchiques.

Le second lot est constitué par deux cobayes qui, au bout de sept jours de jeûne, ont subi une perte pondérale dépassant 30 p. 100. L'un des deux atteint le chiffre de 42 p. 100 (560 à 330 grammes). Deux faits sont à noter : 1° Même dans ce cas, il existe encore des globules gras intracapillaires. 2° Les pelotons adipeux péribronchiques ont par contre disparu. L'autre animal, au bout du même temps, n'a perdu que 33 p. 100 de son poids initial; les pelotons adipeux péribronchiques sont intacts. Dans ces deux cas, la réaction de Feulgen-Verne donne sensiblement le même aspect que précédemment.

Chez deux lapins adultes qui ont subi une chute pondérale de 30 p. 100 après quatorze jours de jeûne, la disparition de ces pelotons adipeux a été observée également; là aussi on peut noter la présence de globules intracapillaires.

Il a paru intéressant de faire la même étude chez de jeunes animaux en pleine croissance : on choisit à cet effet trois lapins de 1 kg. 800 à 2 kg. 900. L'un a perdu 18 p. 100 de son poids au bout de quatre jours de jeûne; les pelotons adipeux sont normaux; les deux autres, après cinq et neuf jours, ont perdu 18 et 22 p. 100; les pelotons adipeux ont disparu. Chez les trois, on remarque que la réaction de Feulgen-Verne donne aux épithéliums bronchiques une teinte d'une intensité inaccoutumée.

Enfin, en vue d'étudier des chutes pondérales plus considérables, deux très jeunes lapins de 1 kg. 500 et 1 kg. 700 subissent un jeûne de six jours après avoir reçu, pendant cinq jours, une ration alimentaire quantitativement insuffisante (la moitié environ de la ration normale). Au bout de ces onze jours, le poids est devenu inférieur de 40 p. 100 au poids initial; il est inférieur à ce moment de 60 p. 100 au poids moyen des trois autres lapins de même portée. Les pelotons adipeux péribronchiques ont complètement disparu; mais on voit toujours quelques globules intracapillaires. La réaction de Feulgen-Verne est remarquablement intense sur les cellules alvéolaires et les épithéliums bronchiques.

Ainsi, au cours du jeûne, chez le cobaye et le lapin, *trois faits* peuvent être relevés dans la modification des lipides pulmonaires : 1° Les pelotons adipeux adventitiels disparaissent quand la perte de poids a atteint une certaine valeur (plus de 30 p. 100 pour le cobaye, 20 p. 100 pour le lapin). 2° Jusqu'au terme du jeûne, il existe des globules gras intracapillaires. 3° Des substances s'accumulent dans les cellules rondes et les épithéliums bronchiques qui se colorent vivement par la réaction de Feulgen-Verne.

Quelles conclusions peut-on tirer de ces faits ? 1° Le poumon contient une petite fraction de la réserve lipidique de l'organisme. 2° Des graisses

arrivent au poumon pendant toute la durée du jeûne, vraisemblablement fournies par les dépôts périphériques.

3° Faut-il voir, dans l'intensité de la réaction de Feulgen-Verne, la preuve que le poumon se charge de corps cétoniques au cours du jeûne ? C'est une hypothèse vraisemblable : on sait en effet que ces corps, provenant vraisemblablement de la β — oxydation des graisses, deviennent abondants dans le sang et dans l'urine au cours du jeûne; le poumon ne joue-t-il pas un rôle dans leur élimination ?

Tous ces faits montrent une fois de plus l'intervention du poumon dans le métabolisme des graisses.

⁂

Une telle étude semble pouvoir conduire aux conceptions suivantes : Les corpuscules gras intracapillaires des poumons traduisent l'apport des lipides au poumon. Les pelotons adipeux adventitiels font partie du système lipidique de réserve.

La cellule à graisse représente un émonctoire tantôt aérien, tantôt lymphatique; les petites bronches soudanophiles apparaissent comme un émonctoire supplémentaire, fonctionnant lorsque le taux des graisses s'élève dans le sang.

⁂

Connaissant maintenant le poumon normal, étudions, avec les mêmes techniques, l'influence de certaines modifications.

Nous envisagerons successivement : a) *le poumon gras par gavage*; b) *le poumon gras par intoxication*; c) *le poumon à la suite de la pancréatectomie.*

A. Gavage. — Cette étude a été faite sur l'oie. Quatre oiseaux ont été sacrifiés par saignée, à jeun; deux d'entre eux, normaux, nous ont servi de témoins; deux autres, engraissés selon les procédés habituels des éleveurs et atteignant chacun le poids de 7 kg. 300, ont servi à l'étude proprement dite (1).

Le poumon apparaît profondément modifié et deux facteurs réalisent cet aspect nouveau : une surcharge lipidique diffuse et considérable (fig. 2), une infiltration par les divers éléments figurés du sang.

Les substances soudanophiles se reconnaissent en abondance extrême

(1) M. Henry Goudard a bien voulu nous aider pour ces dernières expériences; nous l'en remercions sincèrement.

dans tous les tissus de l'organe : certaines artérioles et certains capillaires dilatés charrient d'énormes amas lipidiques; dans l'atmosphère conjonctive des vaisseaux se sont accumulées de semblables substances. Les parabronches contiennent, à l'intérieur de leurs parois considérablement épaissies, de multiples inclusions soudanophiles disséminées dans leurs cellules; entre les parabronches elles-mêmes, d'autres corpuscules gras cheminent dans les capillaires. Enfin de volumineuses nappes lipidiques encombrent en maint endroit la trame réticulée des sacs alvéolaires. Il est remarquable de constater qu'en aucun endroit ces graisses surabondantes ne prennent la réaction de Feulgen-Verne, comme si leur oxydation ne pouvait plus se faire.

Par la méthode de Regaud-Heidenhain, on reconnaît l'infiltration du poumon par les éléments figurés du sang : les taches noires et oblongues des hématies criblent partout les parois épaissies des parabronches, les globules blancs sont également présents, et parmi eux les éosinophiles sont prédominants par le nombre. Sur les mêmes préparations, il est possible de constater l'absence de modifications cytologiques notables.

Nous avons examiné, chez les mêmes animaux, l'état du foie, du rein et du muscle pectoral; nous n'insisterons pas sur l'aspect du foie gras; remarquons simplement que là aussi les substances qui imprègnent l'organe échappent à la coloration de Feulgen-Verne. Il n'existe pas d'infiltration sanguine. On observe une diminution du chondriome à mesure que la surcharge graisseuse de la cellule hépatique augmente.

Le rein reste étranger à la surcharge générale; seuls les capillaires sanguins des glomérules et les capillaires intertubulaires contiennent des masses de lipides en suspension dans le sang; mais le parenchyme de l'organe a conservé son aspect normal.

Le muscle pectoral offre à l'examen histologique un aspect très particulier : les fibres elles-mêmes sont dépourvues de toute coloration soudanophile; mais, entre les fibres, au centre de chaque faisceau, s'allongent dans le sens du muscle de véritables lacs lipidiques : ils sont constitués, pour la plus grande part, par la réserve du tissu cellulaire considérablement accrue, mais aussi par les corpuscules gras qui bourrent les capillaires dilatés. A l'inverse, la coloration de Feulgen-Verne épargne cette région et colore fortement les fibres elles-mêmes, où elle esquisse une image scalariforme; de sorte que la double coloration fait apparaître une image en amande où le centre de chaque faisceau, fortement coloré par le rouge Soudan, est enveloppé par les fibres violettes.

Ainsi, chez ces animaux, sacrifiés à jeun, dans tous les organes examinés, les capillaires véhiculent en abondance d'énormes blocs lipidiques : mais ces substances se comportent différemment dans les divers organes qu'elles rencontrent : elles ne font que traverser le rein; elles

s'accumulent au contraire dans les interstices musculaires et vont surcharger la cellule hépatique. Enfin le poumon, congestionné, contient, lui aussi, une telle accumulation de graisse qu'il est nécessaire d'employer pour lui le terme de *poumon gras*.

Cette constatation histologique vient à l'appui des observations précédentes de A. Mayer, F. Rathery, G. Schaeffer et E. F. Terroine en 1914 (1); ces chercheurs ont noté, par des dosages successifs au cours de l'engraissement de l'oie, une augmentation des graisses du poumon : les chiffres normaux oscillent entre 8,05 et 16,6 en acides gras pour 100 grammes de tissus secs; au terme du gavage, ces mêmes acides gras atteignent le chiffre de 22,8.

C'est le premier exemple de poumon gras que nous avons rencontré au cours de nos recherches; ses caractères sont bien particuliers : il n'y a pas d'altération cellulaire; le chondriome et le noyau ont gardé leur aspect habituel : ce n'est donc pas une dégénérescence, mais une simple surcharge; il faut insister en second lieu sur l'infiltration sanguine considérable avec prédominance des éosinophiles. Enfin, dans ce poumon gorgé de sang et de graisse, les oxydations paraissent très imparfaites si l'on en juge par la discrétion de la réaction de Feulgen-Verne. Il est possible d'ailleurs que, conformément aux données de l'un de nous, les lipides soient ici protégés contre l'oxydation par leur forte teneur en caroténoïdes (2).

B. Intoxication. — Nous voudrions souligner l'existence du poumon gras au cours de diverses intoxications, en particulier dans l'intoxication par les champignons et dans l'intoxication phosphorée.

I. — Les modifications les plus typiques ont été observées au cours de l'intoxication du chien par les champignons. L'animal recevait une injection sous-cutanée d'un extrait d'Amanite phalloïde, extrait préparé par J. Marek en faisant macérer de la poudre d'Amanite dans du sérum physiologique; la quantité d'extrait injecté correspondait à 20 milligrammes de cette poudre par kilogramme d'animal. La mort survenait après vingt-quatre ou quarante-huit heures, à la suite d'un syndrome d'hypoglycémie dont l'existence a été démontrée par J. Marek et l'un de nous (3).

Chez ces animaux (chez lesquels on a vérifié que les chylifères n'étaient

(1) Mayer (A.), Rathery (F.), Schaeffer (G.) et Terroine (E.-F.) : « La formation du « foie gras » au cours du gavage de l'oie. » (*C. R. de la Soc. de Biol.*, t. 76, 1914, pp. 494-498.)

(2) Verne (Jean) : *C. R. de la Soc. de Biol.*, t. 99, 1928, pp. 266-269, et *Bull. d'Histologie appliquée*, t. XIII, décembre 1936, pp. 433-440.

(3) Binet (Léon) et Marek (J.) : « Hypoglycémie au cours de l'intoxication par les champignons (*Amanita phalloides*). » (*C. R. de l'Acad. des Sc.*, t. 202, 1936, p. 1219.)

pas injectés), l'abondance des substances soudanophiles dans le poumon est tout à fait exceptionnelle (fig. 3) : ce sont avant tout les vaisseaux qui sont bourrés de graisse; les capillaires dilatés sont encombrés d'énormes blocs lipidiques qui réalisent, par leur confluence en certaines régions, de vastes lacs soudanophiles. Les artérioles elles-mêmes contiennent en abondance de semblables corpuscules; dans tous les cas, ces formations échappent constamment à la réaction de Feulgen-Verne.

En second lieu, l'épithélium des petites bronches est imprégné, lui aussi, de substances soudanophiles; il ne s'agit pas, comme il peut arriver au cours du cycle digestif que nous avons précédemment décrit, d'une surcharge qui intéresse seulement le plus grand nombre des sections bronchioliques, et chacune d'elles sur un ou deux secteurs; ici, toutes les petites bronches sans exception participent au processus, et cette imprégnation est massive, circonférentielle.

Sur les mêmes épithéliums, on obtient une coloration par la réaction de Feulgen-Verne, mais elle est habituellement discrète. La double coloration laisse alors prédominer la soudanophilie; une fois cependant, elle s'est montrée très intense, intéressant en même temps de nombreuses cellules rondes péribronchiques, de sorte que les sections bronchioliques apparaissaient macroscopiquement comme autant de granulations violettes.

En troisième lieu, lorsqu'on examine l'état des cellules à poussière, on constate qu'un certain nombre d'entre elles contiennent des substances soudanophiles, mais leur nombre et leur coloration semblent à peine augmentés et contrastent avec l'état des vaisseaux et des épithéliums bronchiques. Ces mêmes cellules sont toujours plus ou moins colorées par la réaction de Feulgen-Verne, comme à l'ordinaire, parfois cependant avec une intensité inaccoutumée.

II. — D'autre part, nous avons soumis des chiens à six injections de 0,5 cm^3 d'huile phosphorée à 1 p. 100; ils en recevaient trois la première semaine, et les trois autres, la troisième semaine ; ils étaient sacrifiés par saignée, à jeun, à la fin de la quatrième semaine. Le comportement des animaux était assez variable : quelquefois la perte de poids restait inférieure à 10 p. 100, l'ictère n'apparaissait que dans les vingt-quatre dernières heures (il était impossible alors, par l'examen des coupes du poumon, de définir un tableau histochimique particulier). D'autres chiens perdent plus du quart de leur poids initial, et présentent un ictère franc le jour où on les sacrifie. On constate alors une surcharge graisseuse du poumon; mais ici, ce sont les cellules à poussière qui sont en abondance tout à fait inaccoutumée; plus nombreuses encore, comme c'est la règle, dans la région sous-pleurale. Elles prennent très vivement la réaction de

Feulgen-Verne, mais la double coloration permet de constater que c'est habituellement la soudanophilie qui l'emporte.

Quant aux corpuscules lipidiques intracapillaires strictement épargnés par la réaction de Feulgen-Verne, ils sont assez nombreux, mais jamais autant que dans l'intoxication phalloïdique. Enfin, l'épithélium des petites bronches est constamment surchargé de substances soudanophiles et toujours d'une manière circonférentielle; mais cette surcharge est loin d'être aussi massive que dans l'intoxication par les champignons.

Ainsi, la surcharge classique graisseuse du foie, qui fait suite à certaines intoxications, n'est pas la seule conséquence de la mobilisation des lipides que ces intoxications déterminent. Ces corps vont aussi s'accumuler dans le poumon et il est nécessaire de parler de poumon gras toxique. Là encore, il s'agit manifestement d'une surcharge et non d'une dégénérescence. Nous pouvons noter, en outre, que l'oxydation des graisses ne semble nullement entravée. Enfin, peut-être faudra-t-il distinguer plusieurs variétés de poumons gras toxiques; l'un où les lipides s'accumulent surtout dans les vaisseaux et dans les épithéliums bronchiques; l'autre où ces mêmes corps vont surcharger surtout les cellules alvéolaires. Dans les conditions où nous nous sommes placés, nous avons observé la forme vasculo-bronchique dans l'intoxication phalloïdique et la forme alvéolaire dans l'intoxication phosphorée; mais il convient de remarquer que nous avons réalisé avec cette seconde intoxication des mobilisations de graisses beaucoup moins importantes qu'avec la première; et l'une ou l'autre forme de poumon gras toxique est peut-être en rapport avec l'intensité et l'ancienneté de cette mobilisation plutôt qu'avec la nature de l'agent toxique.

C. Pancréatectomie. — Reste à élucider le comportement des formations lipidiques pulmonaires au cours des états endocriniens.

Nous avons examiné la répartition histologique des lipides pulmonaires chez des animaux qui avaient subi l'ablation d'une glande endocrine et qui étaient ensuite sacrifiés à jeun par saignée. Chez le lapin thyroïdectomisé depuis trois mois, nous n'avons pu déceler un aspect sensiblement différent de la normale. Chez le chien hypophysectomisé depuis, soit une semaine, soit un mois, soit six mois, l'examen des pièces ne nous permet pas encore de formuler des conclusions. Il nous a semblé au contraire que la pancréatectomie était suivie de modifications assez particulières et nous les soulignerons d'autant plus que divers auteurs, Lombroso en particulier, ont longuement insisté sur le rôle de la sécrétion interne du pancréas sur le sort des graisses pulmonaires.

Cette étude concerne des chiens de 10 à 15 kilogrammes qui ont été sacrifiés, un, deux, trois et six jours après la pancréatectomie; chaque

fois on a vérifié que les chylifères n'étaient pas injectés; en outre, on s'est assuré que la pancréatectomie était complète et avait déterminé de la glycosurie et une forte hyperglycémie.

Le caractère le plus remarquable des poumons qui ont été étudiés est l'abondance de substances colorées par la réaction de Feulgen-Verne : cette réaction est en effet d'une intensité particulière; tout d'abord, dans le parenchyme lui-même, on trouve de nombreuses cellules à poussières vivement colorées en violet; elles sont uniformément disséminées dans le tissu pulmonaire, mais on les trouve plus abondantes autour des axes broncho-vasculaires et dans la région sous-pleurale (fig. 4), là où se rencontrent aussi les amas d'anthracose; certaines sont colorées d'une manière diffuse, d'autres contiennent en outre quelques inclusions plus vivement teintées en violet. Même intensité se retrouve sur l'épithélium des petites bronches : la coloration violette de leur épithélium, très intense, généralement homogène, ébauche parfois un secteur encore plus foncé. Elle est si marquée que les bronchioles apparaissent macroscopiquement comme des îlots violet foncé qui contrastent nettement avec la coloration générale de la coupe.

L'intensité de cette coloration s'oppose à la discrétion de la soudanophilie : le plus souvent, on cherche en vain des axes broncho-vasculaires; on ne peut plus les rencontrer que dans leur seconde zone d'élection : la couche sous-pleurale. Les corpuscules lipidiques des capillaires sont présents comme à l'ordinaire, parfois même assez nombreux.

Tout ceci rappelle un peu le tableau histochimique des lipides pulmonaires que nous avons décrit au terme du jeûne, bien qu'il soit rare de trouver dans ce cas une réaction de Feulgen-Verne aussi intense et des corpuscules lipidiques intracapillaires aussi nombreux, mais ce qui est très particulier ici, c'est l'association de l'aspect précédemment décrit à une soudanophilie des petites bronches; nous l'avons retrouvée dans nos quatre cas : elle intéresse un ou deux secteurs de la coupe bronchiolique; elle est parfois très intense.

Ainsi chez le chien, après la pancréatectomie, les modifications pulmonaires témoignent d'un apport important de graisses (corpuscules soudanophiles des capillaires); mais le fait le plus important réside dans l'abondance considérable des lipides oxydés, dans la mesure où l'on peut considérer les substances caractérisées par la réaction de Feulgen-Verne comme provenant de l'oxydation des lipides.

Enfin parmi les expériences qui se sont montrées incapables de modifier le tableau histochimique des lipides pulmonaires, nous devons signaler chez le chien l'asphyxie par compression trachéale suivie de mort en 15^{m} à 45^{m}, et chez le même animal le séjour prolongé dans une atmosphère raréfiée.

ANNALES D'ANATOMIE PATHOLOGIQUE
Tome 15, N° 8, Novembre 1938

PLANCHE I
Mémoire L. Binet, J. Verne et J.-L. Parrot.

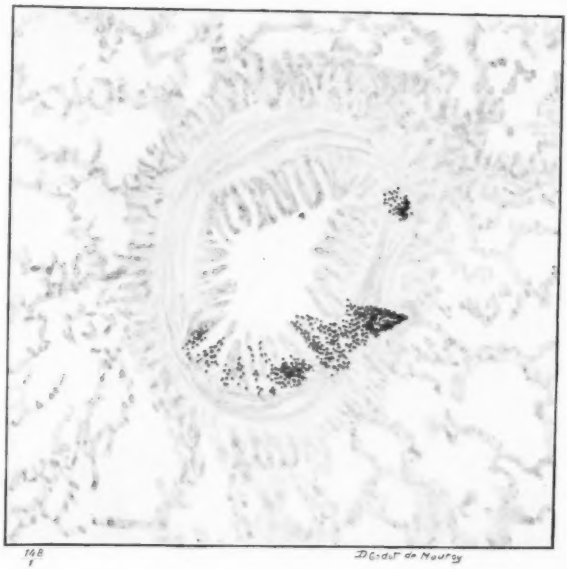

Fig. 1

Fig. 2

MASSON ET Cie, ÉDITEURS

ANNALES D'ANATOMIE PATHOLOGIQUE
Tome **15**, N° 8, Novembre 1938

Mémoire L. Binet, J. Verne et J.-L. Parrot.

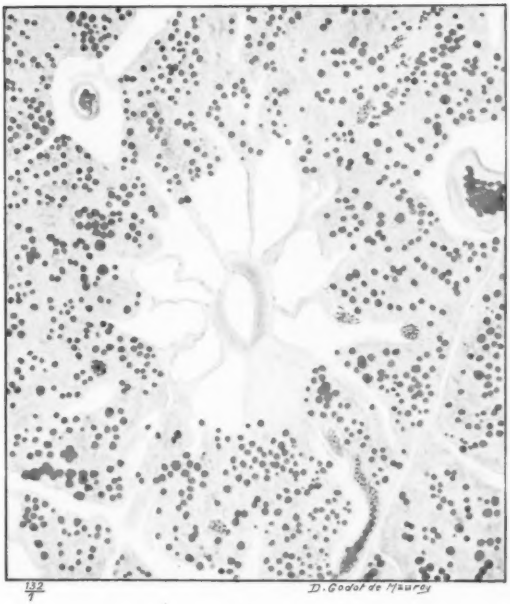

Fig. 3

ANNALES D'ANATOMIE PATHOLOGIQUE
Tome **15**, N° 8, Novembre 1938

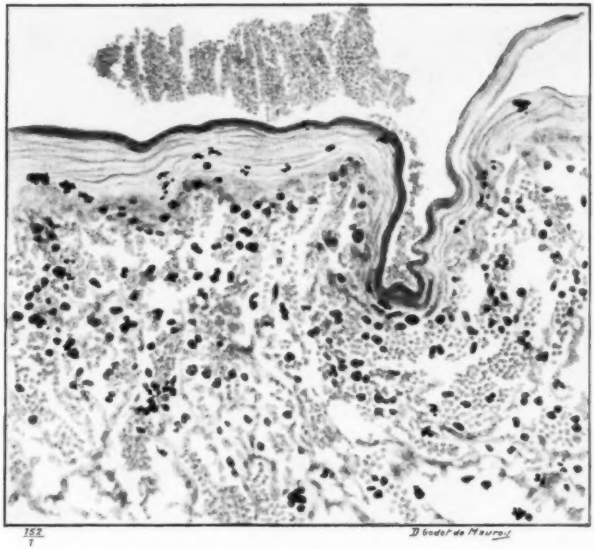

Fig. 4

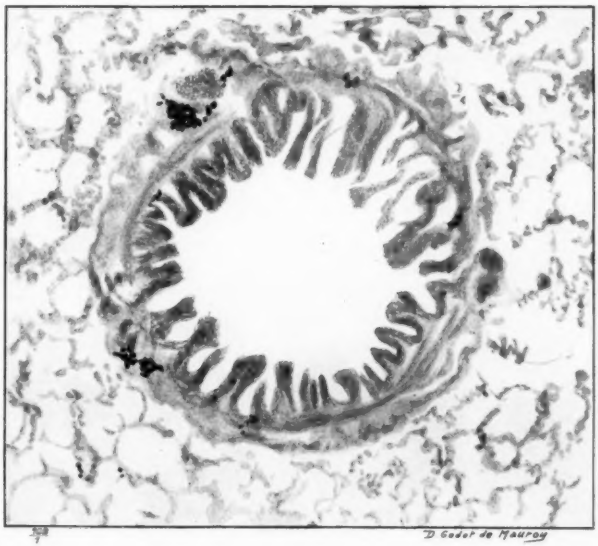

Fig. 5

MASSON ET Cie, ÉDITEURS

Un tel travail, reposant sur l'examen de mille cinq cents coupes environ, provenant d'animaux d'espèces différentes, soumis à des conditions expérimentales très diverses, nous montre une fois de plus le rôle que le poumon joue dans le métabolisme des graisses. Organe fixateur et organe destructeur des lipides, le poumon peut devenir aussi un « réservoir de lipides » : la stéatose pulmonaire peut résulter de divers facteurs, et suivant les cas, dépendre d'une insuffisance même de l'hématose, ou d'un apport exagéré de lipides à cet organe. Retenons pour aujourd'hui l'existence d'un poumon gras d'origine alimentaire, d'un poumon gras d'origine toxique, et l'accumulation dans le poumon des produits d'oxydation des graisses à la suite de la pancréatectomie.

LÉGENDES DES PLANCHES

FIG. 1. — *Secteur soudanophile d'une bronchiole au cours de la période digestive.* (Coloration au rouge Soudan. — Chien ♂ de 25 kilos. Repas riche en graisses à 10 heures. Prélèvement à 14 heures, les chylifères étant chargés de graisse.)

Remarquer la répartition des corpuscules soudanophiles qui occupent seulement certains secteurs et qui sont plus abondants au fond des culs-de-sac épithéliaux.

FIG. 2. — *Le poumon gras toxique.* (Coloration au rouge Soudan. — Chien ♀ de 12 kilos, mort par intoxication phalloïdique, chylifères non injectés.)

L'infiltration des bronchioles par les corpuscules soudanophiles est ici circonférentielle, ne respectant aucun secteur, et totale, atteignant les sommets épithéliaux aussi bien que les culs-de-sac.

L'artériole contient des substances soudanophiles. Entre la bronche et l'artériole, apparaissent deux corpuscules soudanophiles intracapillaires.

FIG. 3. — *Le poumon gras par gavage.* (Coloration selon la méthode de Feulgen-Verne, puis au rouge Soudan. — Oie grasse de 7 k. 300, sacrifiée à jeun par saignée.)

La figure représente la coupe d'une parabronche; ses parois sont très épaissies et infiltrées d'une quantité de corpuscules soudanophiles. En haut et à droite, une artériole bourrée de semblables formations. En bas, un capillaire dilaté.

FIG. 4. — *Le poumon au cours du diabète pancréatique expérimental.* (Coloration selon la méthode de Feulgen-Verne. — Chien ♂ de 10 kilos. — Pancréatectomie le 16 juillet 1935. Glycosurie les jours suivants. Sacrifié par saignée le 18 juillet. Les chylifères ne sont pas injectés.)

La figure 4 montre la zone sous-pleurale : elle est parsemée de nombreuses cellules à poussière électivement colorée par la méthode de Feulgen-Verne.

La figure 5 montre sur la même coupe quel est l'aspect des bronchioles : elles sont colorées d'une manière homogène par la méthode de Feulgen-Verne.

Travail de la Clinique neurologique de l'Université d'Amsterdam
(Directeur : Professeur B. Brouwer)

SUR UNE REMARQUABLE MALFORMATION SYMÉTRIQUE DE L'ÉCORCE CÉRÉBRALE (MICRO-ENGYRIE) ALLANT DE PAIR AVEC UNE SYNOSTOSE PRÉNATALE DE TOUTES LES SUTURES DU CRANE

par

A. BIEMOND

On admet généralement, depuis Virchow, qu'une synostose prématurée d'une ou de plusieurs sutures du crâne peut causer certaines malformations du crâne, dont l'oxycéphalie est l'exemple le plus connu. La croissance exagérée du crâne, dans une direction qui est déterminée par la position de la suture précocement soudée, peut être considérée comme un mécanisme de compensation permettant au crâne d'atteindre la capacité requise, en dépit de la gêne rencontrée par la croissance. Si ce mécanisme est en défaut, il peut survenir des symptômes de pression sur le cerveau et des paralysies des nerfs cérébraux, tels que l'on en observe parfois, spécialement lors d'oxycéphalie.

Il semble que la synostose prématurée de toutes les sutures du crâne soit très rare. Etant donné la variation physiologique relativement large du temps normal de la fermeture des sutures et des fontanelles, on ne peut attribuer de signification à pareille synostose que si elle est présente lors de la naissance et, par conséquent, prénatale.

En pareil cas, il est naturellement impossible qu'il soit question d'un mécanisme de compensation au sens ci-dessus, et l'éventualité se présente à l'esprit d'un trouble de développement du cerveau au sens d'une microcéphalie secondaire dont il est difficile, toutefois, de prévoir par avance la sorte et l'intensité. Jusqu'à présent, l'importance de ce problème était seulement théorique, vu que, pour ce que nous en savons du moins, la bibliographie n'avait jamais fait mention d'un examen systématique du cerveau dans un cas de synostose prénatale des sutures du crâne. Mais la question prend maintenant aussi une signification pratique à la lumière du cas que nous allons décrire et dans lequel le manque

des sutures du crâne a pu être stipulé lors de la naissance, en même temps que la présence d'une importante microcéphalie avec malformation de l'écorce cérébrale. C'est pour cela qu'après la description clinique et anatomique du cas, nous envisagerons aussi la possibilité d'un rapport causal entre la malformation du crâne et celle du cerveau.

OBSERVATION CLINIQUE

Le petit de B... vint au monde le 18 avril 1936. La grossesse de la mère avait été normale; elle et son mari étaient sains, normaux, sans autres enfants. Il n'y aurait eu dans leurs familles respectives aucune maladie nerveuse, ni autres affections héréditaires. L'accouchement se produisit quatorze jours avant la date prévue, difficilement, mais sans intervention artificielle. Quand l'enfant naquit, il était bleu, asphyxique et inerte, mais il se mit à crier bien vite après. Son poids était alors de 2.750 grammes. Le médecin de la famille, le docteur P.A. van der Hoeven, vit le petit pour la première fois le 1er mai 1936. Il stipula dès cet instant que *l'on ne pouvait sentir ni fontanelle ni sutures du crâne*, et que la forme du crâne était bizarre. Il fut noté aussi que l'enfant buvait et avalait difficilement, tandis qu'il pleurait de façon très plaintive. L'allaitement au sein donnant des difficultés de plus en plus grandes, il fallut, au cours du second mois, recourir au nourrissage artificiel. Deux mois environ après la naissance, l'enfant eut pour la première fois des convulsions qui, à partir de ce moment, reparurent à des intervalles réguliers. Le 13 janvier 1937, on l'admettait à la section des nourrissons de la Clinique interne du Wilhelminagasthuis (professeur docteur I. Snapper, docteur S. van Creveld). Lors de son admission (fig. 1), l'enfant eut une courte convulsion de quelques minutes, pendant laquelle se produisirent des contractions toniques dans les bras et les jambes, tandis que la tête se tournait vers la droite. Quelques accès de ce genre ont été aussi observés plus tard (voyez ci-dessous). Le petit malade donnait l'impression d'être inerte, il réagissait peu et seulement à des excitations douloureuses; il montrait une hypotonie générale des membres et restait complètement inactif.

FIG. 1.

La forme du crâne était très caractéristique : trop étroit et trop plat dans la dimension transversale, trop long dans la dimension longitudinale. Ni les fontanelles ni les sutures n'étaient palpables. L'examen rœntgénographique a confirmé le défaut de fontanelles et de sutures. Rien de particulier aux oreilles

et aux yeux. Les pupilles réagissaient à la lumière; pour autant qu'on put le contrôler, le fond de l'œil et les mouvements oculaires étaient indemnes. Le palais était haut, il y avait une micrognathie et une hypoplasie bien nettes de la mâchoire inférieure. Aucune anomalie du squelette du tronc, exception faite pour de légers symptômes de rachitisme. L'état général de la nutrition était suffisant. Aucune anomalie des organes internes, à part une légère hypertrophie du cœur, dans les bruits duquel on pouvait entendre un souffle. Pas de malfor-

FIG. 2. — *La flèche indique la zone d'amincissement de l'os pariétal.*

mation des membres qui présentaient fort peu de mouvements actifs; ils étaient en général, hypotoniques. On observait de temps en temps un tonus surélevé des muscles fléchisseurs, aux jambes surtout. Les réflexes tendineux manquaient aux bras et aux jambes. Pas d'anomalies dans l'urine, ni dans l'examen morphologique sanguin. La réaction de Wassermann était négative dans le sang.

Le 8 février 1937, l'enfant était transporté à la Clinique neurologique du Wilhelminagasthuis. Le 10 février, on put y observer une crise épileptique de longue durée, en cours de laquelle la tête était tournée vers la droite; des contractions cloniques rythmiques se produisaient au côté droit de la face exclusivement, tandis qu'il y avait aux deux bras et aux deux jambes un fort tonus de la flexion. Peu après, les quatre membres présentaient quatre à cinq fois,

pendant quelques secondes seulement, des contractions synergiques extensives. Le syndrome clinique n'offrait par ailleurs aucun nouveau symptôme; l'inertie augmentait encore graduellement. Il n'a pas été fait de ponction lombaire. Le 18 mars 1937, l'enfant avait de l'élévation de température avec symptômes d'une broncho-pneumonie, dont il mourut le 23 mars 1937. Il était alors âgé de onze mois.

L'autopsie (Institut d'Anatomie pathologique; directeur : professeur docteur

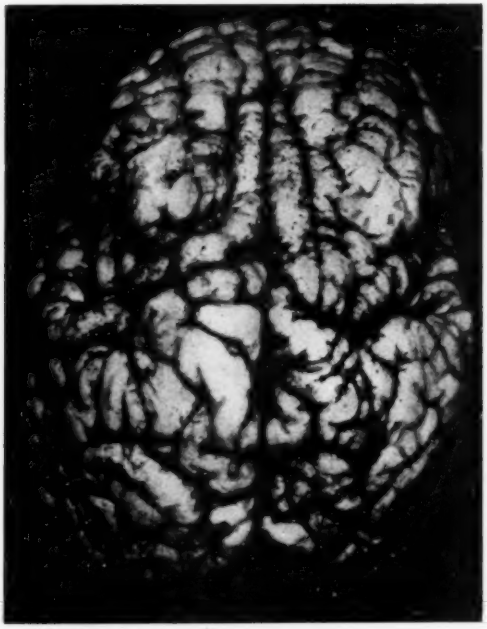

FIG. 3.

H.-T. Deelman) ne révéla aucune anomalie bien nette des organes internes, à l'exception d'une bronchopneumonie bilatérale. La voûte du crâne et le cerveau furent enlevés. En voici la description :

EXAMEN DU CRANE. — Pas d'anomalies marquées à la base du crâne. La forme de la voûte (voir fig. 2) est nettement dolichocéphale. Selon ce qui était déjà très vraisemblable pendant la vie, on constate que toutes les sutures sont *complètement fermées*, bien qu'elles soient encore visibles comme telles. Les fontanelles aussi sont *complètement ossifiées*. A ces endroits, l'os du crâne est aussi épais qu'ailleurs. Il est clair que, de plus, cet os est épaissi dans toute son étendue, ce qui ressort nettement de la comparaison avec quelques crânes nor-

maux d'enfants du même âge. Pour finir on découvre que l'os pariétal, surtout du côté droit, montre à sa partie centrale une zone d'amincissement répondant entièrement au syndrome de l'hypertension cérébrale (fig. 2). Un petit morceau de l'os frontal est examiné au microscope après avoir été dégraissé dans de l'alcool et décalcifié à l'acide nitrique; coloration à l'hématoxyline-éosine. On constate que la structure de l'os est à peu près normale. Le diploë seulement est remarquablement épais. Pas de symptômes d'une maladie osseuse.

DESCRIPTION MACROSCOPIQUE DU CERVEAU. — La dure-mère adhère en partie à la surface du cerveau; elle est parfois épaisse, mais, par ailleurs, de configuration normale. Pas de thrombi dans les différents sinus. Un petit morceau de la dure-mère est pris de chaque côté du sinus longitudinal, en vue d'un examen microscopique. Le microscope révèle que le tissu de la dure-mère possède la structure fibreuse normale, mais on voit ici et là quelques infiltrats périvasculaires. La surface du cerveau s'ajuste presque partout au côté intérieur de la dure-mère. La pie-mère adhère nettement à l'écorce cérébrale; elle est épaissie, de même que la dure-mère. On a l'impression que l'espace arachnoïdal est oblitéré en grande partie, spécialement sur l'hémisphère droit du cerveau. Le poids total du cerveau atteint 692 grammes. La surface même du cerveau présente des *anomalies étendues, à peu près symétriques, de différentes circonvolutions* (voir fig. 3) ; ces anomalies font, à première vue, l'impression d'être causées par un trouble de développement. La fosse de Sylvius se dirige à peu près verticalement vers le haut et non transversalement vers l'avant. La scissure de Rolando est nettement reconnaissable bilatéralement. Dans la région du gyrus central antérieur, il y a, bilatéralement, mais plus fortement à gauche qu'à droite, une dépression. Cette circonvolution, dont la largeur est à peu près normale, présente une fine rayure transversale perceptible à l'œil nu. Par contre, le gyrus frontal supérieur, qui semble former la continuation directe du gyrus central antérieur, est remarquablement étroit aux deux côtés. Ici aussi, on peut observer une fine rayure transversale. Pas de microgyrie au sens classique du mot. Les autres circonvolutions frontales sont toutes quelque peu rétrécies, bien qu'à un degré moindre, de sorte que toute la partie frontale du cerveau fait une impression hypoplastique. L'aspect macroscopique des lobes temporal, pariétal et occipital, est pour ainsi dire normal. Un corps calleux est nettement visible. L'insula n'est pas dénudé. La base du cerveau, le cervelet, le bulbe, sont de forme normale.

EXAMEN MICROSCOPIQUE DU CERVEAU. — *Technique* : Nous avons pris des blocs dans différentes régions de l'écorce cérébrale et ils ont été inclus dans la paraffine. Les coupes ont été colorées au Nissl, selon la méthode de Bielschowsky, et à l'hématoxyline-éosine. La totalité des hémisphères cérébraux, y compris les corps striés et les thalamus, a été incluse dans la celloïdine et coupée en série; la coloration de ces coupes a été faite alternativement au Weigert-Pal et au Van Gieson. Le mésencéphale, le cervelet et le bulbe ont été soumis à la même technique. De la moelle épinière, quelques coupes ont été prises sur différentes hauteurs et colorées de même au Weigert-Pal et Van Gieson.

L'écorce cérébrale : Il se révèle que les anomalies ne se bornent pas aux parties dont l'examen macroscopique avait donné une impression anormale, mais que, de plus, une grande partie du cerveau et de l'écorce est altérée pathologiquement. Les anomalies, toutefois, sont le plus distinctes dans la zone motorique et dans le gyrus frontal; dans les autres régions du cerveau, elles diminuent

d'intensité; la structure de la partie la plus frontale et de toute l'écorce basale et occipitale est normale. Sur la région corticale la plus fortement altérée, on voit un nombre d'anomalies très remarquables qui peuvent se résumer ainsi :

1. L'écorce montre à des intervalles réguliers des replis visibles dans la préparation sous forme de « langues » blanches (fig. 4). Les laminæ zonales des parties de l'écorce qui, dans ces replis, sont situées en face les unes des autres, s'ajustent parfaitement, de sorte que la surface corticale même est restée plane en apparence. La place des replis est indiquée par une fine petite ligne qui passe transversalement sur la circonvolution et que l'on peut reconnaître à l'œil nu (voyez ci-dessus). Nous avons affaire ici à *un type remar-*

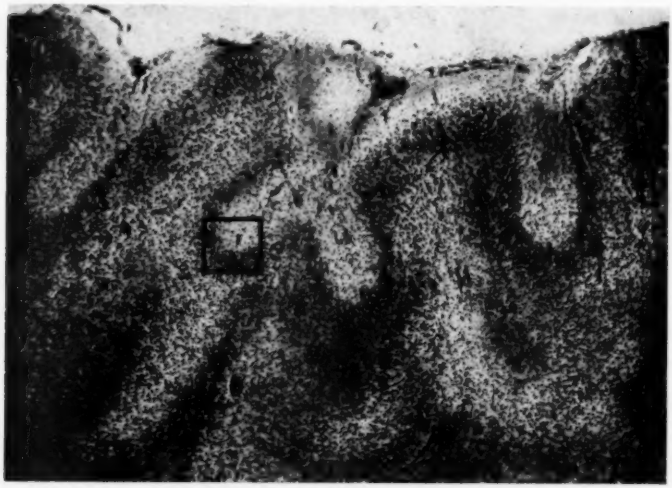

FIG. 4.

quable de microgyrie, qui n'a pas encore été décrit. Cette microgyrie fait que la surface cérébrale est agrandie sans que cet agrandissement ait conduit à la dentelure de la surface que nous connaissons déjà. On peut la considérer comme une tentative de l'écorce cérébrale pour s'agrandir *vers l'intérieur*, et je propose de la nommer *micro-engyrie*.

2. L'écorce même est nettement rétrécie et appauvrie en cellules ganglionnaires; celles-ci sont dispersées sans ordre et ont perdu pour la plus grande partie leur disposition en couches. Il y a une accumulation de cellules ganglionnaires autour des pointes des « langues » décrites ci-dessus, ce qui donne un second aspect particulier à l'écorce où alternent des parties sombres et des parties claires (fig. 5). Les cellules ganglionnaires montrent de nombreuses formes immatures à côté de formes mûres. On rencontre aussi souvent des cellules ratatinées, dégénérées (fig. 6). Il y a quelque prolifération de glie, remarquablement peu toutefois. Il n'y a pas de neuronophagie bien nette. On

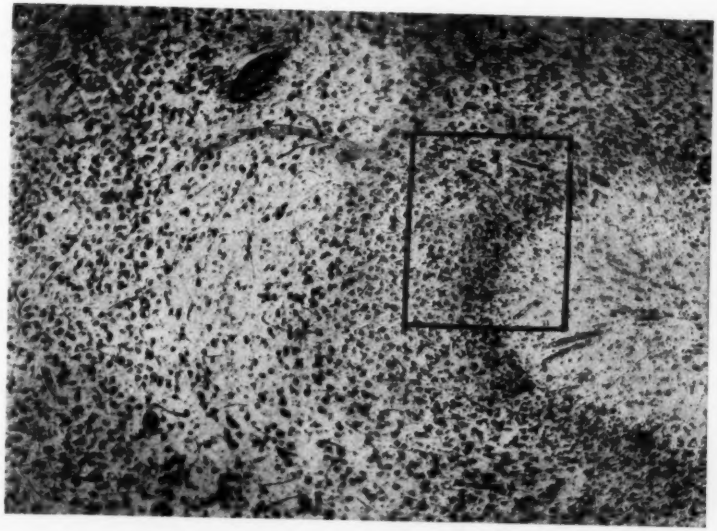

FIG. 5. — *La partie □ à plus grand agrandissement.*

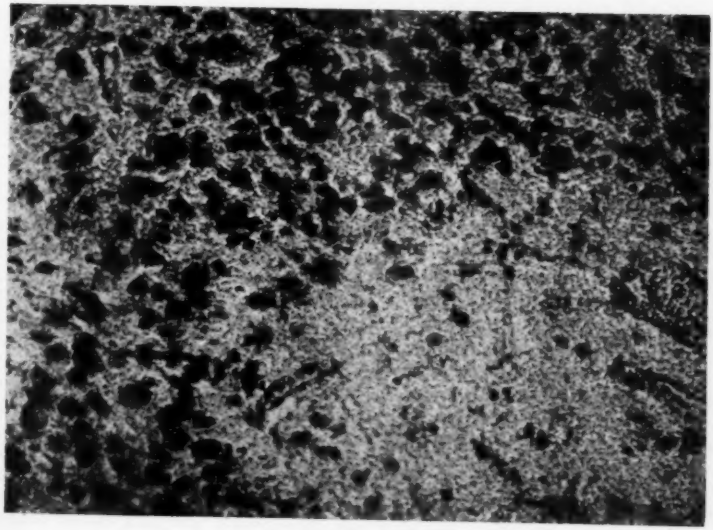

FIG. 6. — *Forme des cellules ganglionnaires dans la partie □.*

voit dans quelques coupes des infiltrats périvasculaires, mais ils sont très rares.

3. La pie-mère est nettement épaissie, montre ici et là des infiltrats de cellules rondes et nouvelle formation vasculaire. Sur la place des replis, la pie-mère est généralement aussi un peu repliée vers l'intérieur.

Dans son essence, l'anomalie de l'écorce que nous venons de décrire est partout la même ; elle est extrêmement caractéristique. Les champs pathologiques de l'écorce passent très graduellement à des régions pariétales et temporales moins altérées. Toutefois, à ces endroits aussi, les replis typiques sont encore visibles. Mais ils sont moins profonds et séparés entre eux par de plus

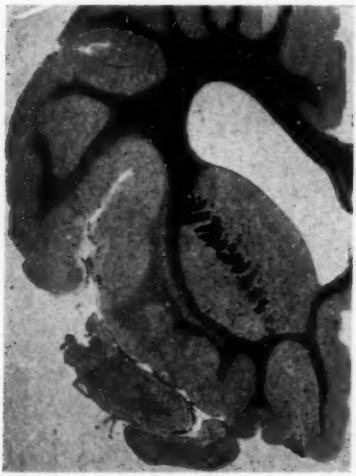

FIG. 7.

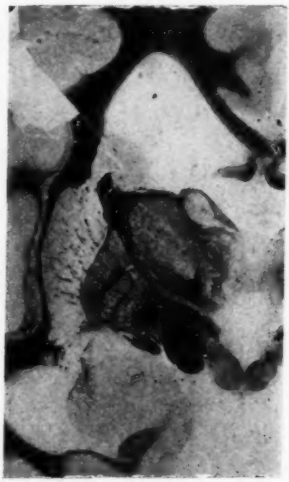

FIG. 8.

grands espaces. Seules, la partie basale du lobe temporal, les circonvolutions pariéto-occipitales, les circonvolutions frontales antérieures et tout le lobe occipital ont une construction complètement normale de l'écorce; il en est de même pour toute l'écorce du cervelet.

DESCRIPTION DES COUPES SÉRIÉES. — L'examen des coupes sériées démontre en tout premier lieu que les systèmes de projections et les ganglions intracérébraux étaient beaucoup moins atteints que ne l'avait fait supposer l'étude du cerveau et de l'écorce avec leurs fortes anomalies. Cela n'empêche qu'il y en a ici aussi de bien distinctes encore et que nous pouvons résumer ainsi :

1. Il existe une importante *hydrocéphalie interne* avec rétrécissement du septum pellucidum.

2. Il existe, dans une grande partie de l'écorce pariéto-frontale, *un très fort rétrécissement de la formation blanche*. Le champ de la corona radiata, surtout, est devenu remarquablement étroit. Le gyrus frontal ascendant et le gyrus pariétal ascendant se reconnaissent bien comme tels, mais ils sont extrêmement étroits. L'operculum pariétal est à peine présent. Pourtant, l'insula

(dont le développement est même assez bon) n'est pas complètement dénudé, parce qu'il y a un operculum temporal bien marqué. Le fait que le corps calleux est nettement rétréci dans sa partie centrale s'accorde avec l'hypoplasie de l'écorce sensomotorique. Les parties frontale et occipitale du corps calleux sont bien développées.

3. Il existe de fortes altérations des faisceaux pyramidaux, altérations que, grâce aux coupes sériées, nous avons pu suivre sur tout leur cours. Tandis que le creux antérieur de la capsule interne est assez bien développé bilatéralement (fig. 7), le creux postérieur est fortement rétréci, à droite tout aussi

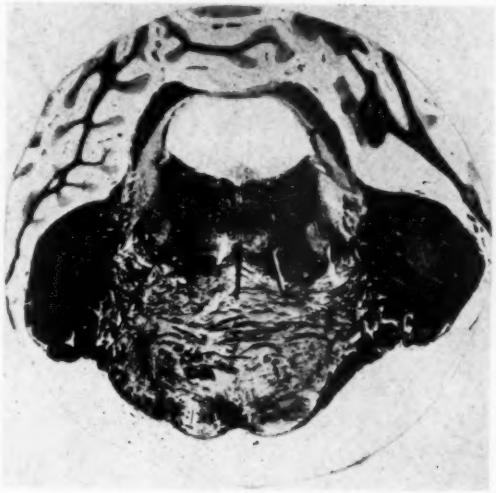

FIG. 9.

bien qu'à gauche (fig. 8). Cette hypoplasie reste aussi très nette sur le reste du parcours des faisceaux pyramidaux (fig. 9). Elle est un peu plus forte à droite qu'à gauche. Il y a un croisement pyramidal ; il est à remarquer que, dans les coupes de la moelle épinière, les voies du cordon antérieur sont relativement bien développées, contrairement à ce qui est le cas pour les voies du cordon latéral, qui sont fortement rétrécies. Les diverses coupes des faisceaux pyramidaux, étudiées par un grossissement plus fort, révèlent que, outre l'hypoplasie, il y a aussi une dégénération secondaire, marchant de pair avec prolifération de glia (coupes au Van Gieson) nettement visible, par exemple dans le pied du pédoncule et dans la protubérance. Dans les mêmes régions, les coupes au Weigert-Pal nous montrent clairement un « Aufsplitterung » de fibrilles et une formation typique en ballon, caractéristiques pour une dégénération secondaire (fig. 10). Pour ce qui regarde le noyau caudé, le putamen et le globus pallidus, ils montrent partout un très beau développement et des proportions cellulaires normales. Il est remarquable que le développement de

la rayure fibreuse du putamen et du globus pallidus soit si fort, surtout dans les parties les plus postérieures. La comparaison des préparations avec des coupes correspondantes du cerveau d'enfants du même âge démontre que l'on peut, en effet, parler ici d'une hypertrophie certaine. Etant donné le mauvais développement des faisceaux pyramidaux, cette hypertrophie peut être considérée comme une espèce d'hypertrophie vicariante.

Une autre chose digne d'attention, surtout par rapport au mauvais développement de l'écorce sensomotorique, c'est que le thalamus soit complètement normal et que les diverses formations nucléaires soient toutes présentes et normales. Ensuite, les divers centres substriaires (corps sous-thalamiques, substance noire, noyau rouge), le lemniscus médian et le cervelet sont complètement normaux. Les divers noyaux bulbaires ont une belle cytoarchitecture, de sorte que l'on est autorisé à admetre que la difficulté qu'avait l'enfant à avaler trouvait sa cause dans le cortical (paralysie pseudo-bulbaire). Finalement, nous ferons observer encore que le système des fibres fronto-ponto-cérébellaires et les voies conductrices optiques étaient absolument intacts.

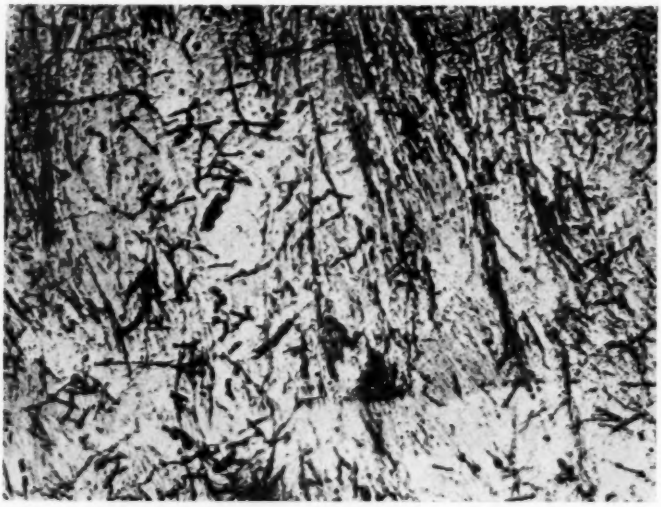

FIG. 10.

DISCUSSION

La malformation très remarquable de l'écorce cérébrale qui est décrite ici, pour la première fois, *une micro-engyrie*, est digne en tout premier lieu de retenir notre attention. Il faut la différencier strictement de la

microgyrie dite primaire, que l'on connaît déjà, ainsi que de l'*ulégyrie* ou microgyrie secondaire, résultat de rétractions multiples provoquées par des procès de cicatrisation. Le cas dont il vient d'être question se rapporte plus, en effet, à une mycrogyrie vers l'intérieur, laquelle ne peut être, par suite, reconnaissable comme telle à la surface cérébrale. On pourrait donc se représenter son développement de cette façon que les couches corticales en croissance, gênées par la présence d'un procès qui diminue l'espace au côté extérieur du cerveau, tentent d'augmenter leur surface de circonvolution vers le côté intérieur. Une telle supposition nous amène tout naturellement à prendre position dans l'important problème de savoir : *Quel rapport y a-t-il entre la malformation du crâne et la malformation du cerveau ?*

La propriété la plus caractéristique de la malformation du crâne de notre cas est l'ossification de toutes les sutures, déjà constatée à la naissance. Il y a longtemps que, à l'époque de Virchow, la signification, pour le développement du cerveau, d'une synostose de ce genre, prématurée et généralisée, a été l'objet de discussions réitérées. A cette époque, à vrai dire, l'importance du problème a été exagéré. Plus tard seulement, on a compris que la soudure des sutures du crâne se voit souvent dans les premières années de vie de l'enfant, sans que cela nuise nécessairement au développement du cerveau. Ce sont surtout de sérieux traumatismes du crâne, un rachitisme grave (Materna) et des processus des méninges (Ludewig) qui peuvent être cause d'une synostose prématurée. Etant donné que la croissance du crâne se produit appositionnellement (aux sutures) tout aussi bien qu'interstitiellement (expérience de Gudden), l'agrandissement voulu du volume du crâne peut se réaliser même lorsque les sutures sont soudées. On admet généralement que dans la première année de vie, la croissance du crâne est principalement appositionnelle et que, plus tard seulement, c'est la croissance interstitielle qui prédomine de plus en plus. Quant à la question de savoir si l'anomalie cranienne dont nous avons parlé peut avoir de l'influence sur le développement du cerveau, c'est le *moment de l'ossification* qui est d'importance décisive. Pour schématiser, on peut dire qu'après la première année de vie, la fermeture des sutures signifie peu de chose dans le développement du cerveau, tandis que l'influence de la fermeture au cours de la première année reste douteuse et dépend de la possibilité d'une intervention compensatoire suffisante de la croissance osseuse interstitielle. Toutefois, quand la synostose est prénatale et que, de plus, il y a une anomalie importante du cerveau, il devient très vraisemblable qu'il y ait une causalité mutuelle de la malformation du crâne et de celle du cerveau. Dans ce cas deux éventualités se présentent :

1. La synostose est primaire, la malformation du cerveau est secon-

daire. Cette théorie de Virchow, sûrement inexacte dans sa forme originelle, n'entre en ligne de compte, selon les opinions actuelles, que lors de soudure très prématurée (prénatale de préférence) et lorsque l'étude a pu rendre vraisemblable un procès de pression de la paroi cranienne sur le contenu du cerveau. Pour ce que nous en savons, pareil cas n'a point été jusqu'à ce jour mentionné dans la bibliographie.

2. La malformation du cerveau est primaire, la synostose est secondaire. Il est peut-être possible d'appliquer cette ancienne théorie de Gudden à un petit groupe de microcéphalies et à d'autres malformations du cerveau. Des facteurs mécaniques (Thoma), spécialement la tension diminuée du contenu du crâne, causeraient ici la soudure prématurée des sutures. Il faut toutefois immédiatement ajouter à ceci que, dans la plupart des cas de véritable microcéphalie, *il n'y a 'pas* de fermeture prématurée des sutures, de sorte que le mécanisme en question n'entre pas toujours en jeu.

Il reste une troisième possibilité de l'indépendance des deux processus, mais elle paraît peu vraisemblable.

Pour pouvoir faire un choix entre les deux possibilités à envisager, il est nécessaire de revoir encore une fois les anomalies stipulées dans leur totalité.

Nous avons dit au début de cet article que, comparées macroscopiquement, les anomalies de l'écorce donnent l'impression d'un trouble primaire du développement. L'examen microscopique systématique, toutefois, nous a révélé d'abord une microengyrie. Puis nous avons vu que la malformation de l'écorce ne s'en tenait pas à des limites déterminées, mais qu'elle passait graduellement dans des régions dont la structure corticale était plus normale. Nous avons vu ensuite qu'à côté d'une hypoplasie, les faisceaux pyramidaux présentaient nettement une dégénération secondaire, indication très vraisemblable de ce que l'agent nuisible a continué d'agir aussi *après* la naissance. En principe, la malformation même du cortical déviait par son caractère des types connus jusqu'à présent d'anomalies congénitales de l'écorce. Dans ces conditions, il reste à tenir compte très sérieusement de la possibilité que la malformation du cerveau soit secondaire à une malformation très caractéristique du crâne dans laquelle une synostose prénatale avec disparition des sutures et des fontanelles marchait de pair avec un épaississement général du toit du crâne et des symptômes bien marqués de pression sur l'os pariétal droit. En effet, l'admission d'une malformation primaire du crâne peut expliquer la plupart (sinon toutes) des anomalies du cerveau constatées, ainsi que la microengyrie. L'hydrocéphalie interne a résulté, selon toute vraisemblance, de l'oblitération de l'espace arachnoïdien. La dépression bizarre située dans la région de la zone moto-

rique pourrait s'expliquer par le fait que cette région, qui s'étend et se déploie très fortement dans la seconde moitié du développement fœtal, a dû être la plus atteinte par la synostose prénatale.

L'ensemble des faits nous fait donc choisir la première des deux théories présentées. Il devrait donc y avoir place, si nous voyons juste, à côté de la microgyrie dite endogène, pour un nombre probablement très restreint de cas qui, véritablement, correspondent à la vieille théorie de Virchow. Notre conclusion peut donc être rédigée de la façon suivante :

Le cas décrit ci-dessus semble indiquer que, dans des circonstances spéciales (synostose prénatale des os épaissis du crâne, dont la cause reste obscure), il peut survenir une microcéphalie exogène qui se manifeste par un type spécial de malformation de l'écorce (micro-engyrie).

Dans ces cas, rares à n'en point douter, on pourrait admettre que des procédures chirurgicales dans le sens d'une cranietectomie, pourraient avoir une influence favorable sur la suite du développement cérébral, à condition que cette intervention fût pratiquée bien vite après la naissance.

L'opinion émise autrefois par Lannelongue aurait ainsi son fondement scientifique et prendrait possession d'un domaine indicatif qui lui serait propre.

BIBLIOGRAPHIE

1. Gudden : *Experimentelle Untersuchungen über das Schädelwachstum.* München, 1874.
2. Lannelongue : Cité d'un article de L. Haas (*Nervenarzt*, 1930).
3. Ludewig : « Beiträge zur prämaturen Schedelnahtsynostose. » (*Münchener klinische Wochenschrift*, vol. 39, 1926.)
4. Materna : « Rachitis und vorzeitige Nahtverknöcherungen. » (*Medizinische Klinik*, vol. 32, 1936.)
5. Thoma : « Ueber die prämature Synostose der Schädelnähte und über das Wachstum, die Seneczens und die Hyperostose des Schädels. » (*Beiträge pathol. Anatomie*, vol. 72, 1924.)
6. Virchow : *Abh. preusz. Akad. Wiss.*, 1875.

RECUEILS DE FAITS

Travail du Service du Professeur Noël Fiessinger,
du Centre chirurgical de Saint-Germain-en-Laye,
et du Laboratoire d'Anatomie pathologique de la Faculté
(Professeur Roger Leroux)

UNE FORME EXCEPTIONNELLE DE RÉTICULOSE SPLÉNIQUE

(Réticulose associée à une fibrose sidéro-calcaire chez une femme atteinte d'anémie mono-symptomatique avec splénomégalie volumineuse) (1)

par

N. FIESSINGER, M. LARGET et P. ISIDOR

Ch. Oberling et M. Guérin écrivaient récemment : « Les réticuloses constituent actuellement un des chapitres les plus touffus et déconcertants de la pathologie. » Les classifications de cette affection, proposées par Epstein, par Uehlinger, par Guichard, réduisent ou élargissent exagérément son cadre anatomo-clinique.

Nous devons actuellement nous contenter de grouper ses différentes formes : réticuloses pures, d'une part, dont la morphologie est nettement définie, et d'autre part, réticuloses associées, classe d'attente, où la réticulose s'accompagne d'un trouble de l'érythropoïèse, de l'hématopoïèse ou de la crase humorale.

L'association, dans la rate, de fibrose sidéro-calcaire et de réticulose ne semble pas avoir été signalée.

Sans vouloir entreprendre d'éclairer la pathogénie de cette association qui ne peut être révélée par son simple aspect morphologique, nous voulons cependant, à l'aide de l'observation que nous rapportons, en signaler l'existence, en souligner la complexité et la gravité clinique.

(1) Communication présentée à la séance du 7 juillet 1938, de la Société Anatomique.

OBSERVATION CLINIQUE

Mme Tri... (Céline), cinquante-quatre ans, entre dans le service du professeur Fiessinger, le 26 avril 1936, pour anémie et douleurs situées dans le flanc gauche. Ces troubles auraient débuté, au dire de la malade, en novembre 1935. Les douleurs auraient été continuelles; puis, vers le mois de janvier 1936, elles auraient été accompagnées d'amaigrissement progressif, d'anorexie, d'une dyspnée au moindre effort et de pâleur du visage.

A son entrée, la malade est, de fait, très asthéniée. Ses téguments et ses muqueuses sont décolorés.

La palpation de l'abdomen permet de déceler l'existence d'une grosse rate, dure, à grand axe transversal. Cette splénomégalie aurait été découverte quelques mois auparavant, et un traitement anti-anémique ordonné n'aurait donné aucun résultat.

La tension artérielle est de 13-8 au Vaquez.

Les urines sont claires et ne contiennent pas d'albumine.

Une numération des hématies révèle une anémie prononcée à 1.880.000. Pas de leucocytose (6.300).

Le taux d'hémoglobine est très réduit : 30 %.

La formule sanguine donne les chiffres suivants :

Polynucléaires neutrophiles	77 %
» éosinophiles	3 »
» basophiles	0 »
Grands mononucléaires	3 »
Moyens »	5 »
Lymphocytes	12 »

On compte 5 % de réticulocytes, parfois même 7 %.

Les globules rouges ne sont pas déformés.

Résistance globulaire : H_1	50
Résistance globulaire : H_2	44
Résistance globulaire : H_3	32

On institue un traitement par le fer réduit, le Flesolvol. Alimentation normale en insistant sur les viandes saignantes et le foie de veau.

Au cours du traitement, l'amélioration est nette, mais en progression irrégulière, avec des périodes de mieux et de pire.

La malade aurait eu quelques poussées d'ictère.

Elle revient dans le service le 19 octobre 1937. Elle présente un teint jaune, subictérique. Les lèvres et les conjonctives sont décolorées. La langue est humide, un peu saburrale.

Le volume de la rate s'est accru. Elle s'étend maintenant jusqu'à la ligne médiane et descend jusqu'à l'ombilic. Elle est très dure. Son bord antérieur est tranchant et sa surface lisse. Elle est peu mobile et indolente à la palpation.

Le foie n'est pas hypertrophié. On ne note aucun ganglion. Le cœur est normal.

La tension artérielle est à 10,5-6 au Vaquez.

Les poumons sont normaux.

Les réflexes sont bien conservés.

Le 18 octobre 1937, une numération globulaire montre les chiffres suivants :

Hématies	1.478.000
Réticulocytes	8 %
Hémoglobine	25 »
Leucocytes	5.500
Polynucléaires neutrophiles	57 %
» éosinophiles	3 »
Grands mononucléaires	2 »
Moyens »	18 »
Lymphocytes	3 »
Myélocytes neutrophiles	7 »
Métamyélocytes	3 »
Formes indifférenciées	4 »
Normoblastes acidophiles	59 »

Anyso-macrocytose. Noyau des hématies trifolié.

Le 20 octobre, on pratique un splénogramme et un myélogramme ;

	Splénogramme	Myélogramme
Polynucléaires neutrophiles	9	14
» éosinophiles	1	2
Grands mononucléaires	3	0
Lymphocytes	7	0
Splénocytes	78	
Formes indifférenciées	—	6
Promyélocytes	—	3
Myélocytes neutrophiles	—	36
Métamyélocytes	—	28
Normoblastes	8 %	42
Résistance globulaire : 1	2	3
Sang total 42	36	28
» déplasmatisé 46	42	28

Bordet-Wassermann et Kahn négatifs.

Un tubage gastrique montre :

Acidité totale en HCl	0,10 avant le repas.
	0,17 après »

Ni sucre ni albumine dans les urines. Par contre, une quantité importante d'urobiline.

Du point de vue des antécédents de la malade, rien de bien saillant à signaler. Elle a eu six enfants, nés à terme, bien portants. Pas de fausse couche. Son mari est mort en 1922. Il aurait présenté un abcès froid de la région anale et un autre à l'aine (adénopathie bacillaire probable). La malade est alors adressée au Centre chirurgical de Saint-Germain-en-Laye où elle entre le 10 novembre 1937.

Les symptômes cliniques, et un nouvel examen hématologique qui montre une anémie à 2.230.000 hématies et une hémoglobine à 35 %, décident l'intervention.

Intervention le 19 novembre 1937 (docteurs M. Larget, Ferron). — Incision transversale gauche que l'on est obligé, très vite, d'agrandir par une équerre médiane.

Enorme rate sur laquelle adhère le grand épiploon. Périsplénite intense tout

autour de l'organe, marquée surtout au niveau du diaphragme. Section d'un pédicule assez long non sans qu'il y ait hémorragie d'une certaine gravité. Ablation facile de la rate à partir de ce moment. Mikulicz : 6 mèches. Paroi en 3 plans. Tranfusion de 300 centimètres cubes de sang.

Les suites opératoires sont satisfaisantes et la malade supporte bien l'intervention. La température oscille entre 37°4 et 38°2.

Traitement à l'hépatocarnine et à l'hépacrine.

Un examen hématologique, pratiqué tous les quinze jours, montre un accroissement progressif du nombre des hématies (de 2.380.000 à 3.620.000), une amélioration du taux d'hémoglobine (jusqu'à 60 %) et une disparition presque totale des formes anormales des éléments figurés du sang.

La malade sort du service nettement améliorée, le 13 janvier 1938.

Cette amélioration ne se maintient malheureusement pas et, après un séjour de trois mois chez elle, la malade rentre au Centre dans un état de cachexie et d'anémie particulièrement marquées.

Le 22 avril 1938, la formule sanguine montre :

Hématies	950.000	
Leucocytes	23.000	
Hémoglobine	10	%
Poynucléaires	71	»
Lymphocytes	20	»
Grands mononucléaires	8	»
Eosinophiles	1	»

Très nombreuses hématies à granulations vitales. Très nombreuses hématies nucléées.

On doit noter que jamais on n'a pu déceler la moindre adénopathie.

Le 7 avril, la malade meurt en collapsus cardiaque.

La vérification nécropsique n'a pas été autorisée.

En résumé, cette observation, dont les moindres détails ont été rapportés à dessein, est particulièrement difficile à classer.

On doit, dès l'abord, éliminer le groupe des leucémies ; celui des splénomégalies infectieuses, banales ou spécifiques ; celui des splénomégalies cirrhogènes et celui des ictères hémolytiques.

Une anémie particulièrement grave, puisqu'elle atteint à sa phase terminale le chiffre de 950.000 hématies, est en somme le seul caractère saillant de cette longue histoire. La découverte relativement précoce de la splénomégalie n'éclaire pas le diagnostic.

La parole reste donc à l'examen anatomique.

Examen anatomique de la pièce opératoire. — 1° *Etude macroscopique* : La rate est énorme, mais a conservé, dans son ensemble, sa forme normale. Elle pèse 2 kg. 570. Sa face capsulaire est blanchâtre, irrégulièrement et légèrement vallonnée. Sa consistance est particulièrement dure, d'une dureté élastique. Çà et là, on remarque quelques taches noirâtres, vraisemblablement ecchymotiques. La tranche de section (fig. 1) montre que la pulpe est parsemée par une infinité de taches blanchâtres finement étoilées, dont les ramifications s'anastomosent souvent les unes avec les autres. Ces taches et leurs prolongements délimitent des aires d'une pulpe de coloration variée, mais en général rouge brunâtre.

Cette coloration fait ressortir d'une manière particulièrement intense les travées et les tractus blanchâtres.

2° *Etude histologique* : La capsule est très épaissie. Elle est dense, presque uniquement formée par des fibres collagènes serrées les unes contre les autres.

Les travées capsulaires, correspondant aux plages et aux tractus blanchâtres observés sur la pièce, sont hyperplasiées. Elles parcourent le parenchyme splénique et le fragmentent en îlots irréguliers à la manière des travées fibreuses des processus cirrhotiques. Les vaisseaux qui les parcourent ont une paroi épaissie et leur musculeuse est fréquemment atteinte par un certain degré d'hyalinisation.

En examinant les préparations, on ne laisse pas d'être frappé par l'abondance particulièrement marquée de nodules sidéro-calcaires, souvent très volumineux (fig. 2). Ces nodules se caractérisent par la dégénérescence hyaline des fibres collagènes, leur surcharge calcaire progressive et leur fragmentation qui donnent parfois l'image grossière d'un mycélium parasitaire. Ces fibres voisinent avec des amas de granulations brunâtres dont la nature ferrugineuse est révélée par la réaction au bleu de Prusse.

Les parois des vaisseaux de moyen calibre sont le siège de semblables modifications.

A partir de ces travées ainsi épaissies et modifiées s'échappent des tractus qui pénètrent dans la pulpe et s'y anastomosent. Ces tractus sont constitués par des faisceaux de cellules fusiformes très allongées, régulièrement disposées, rappelant par leurs caractères morphologiques la structure des fibroblastes. L'hypergénèse fibroblastique est donc ici manifeste ; elle ne comporte pas d'édification de collagène.

FIG. 1. — *Tranche de section de la rate.*

Noter l'épaississement capsulaire déjà très net et, surtout, l'hyperplasie des travées qui détermine, sur le fond sombre de la pulpe, des étoiles blanches de dimensions variées et anastomosées les unes avec les autres. Noter enfin les teintes variées de la pulpe.

Dans les nodules parenchymateux limités par ces travées, il est impossible de retrouver la trace de la structure normale de la pulpe rouge. Le bouleversement est total. L'architecture des cordons et des sinus fait place à l'édification d'un tissu formé de petites cellules à noyau arrondi, régulier pour la plupart. Ces éléments sont tantôt tassés les uns contre les autres et il est souvent difficile de distinguer les membranes

cytoplasmiques; tantôt ils sont légèrement écartés les uns des autres et s'anastomosent par de fins prolongements.

Un tel aspect évoque d'une manière particulièrement nette la disposition syncytiale des éléments réticulaires (fig. 3 et 4). Ces éléments possèdent parfois un noyau bourgeonnant, multilobé. Il est important de noter ici qu'ils appar-

FIG. 2. — *Vue d'ensemble d'une région de la rate.*

Epaississement des travées qui sont infiltrées par des dépôts sidéro-calcaires (en noir). On remarque déjà la réticulose de la pulpe. En haut, aspect angiomateux.

tiennent tous à la série réticulaire et que la recherche de granulations cytoplasmiques a toujours été infructueuse.

Cette pulpe ainsi modifiée est souvent le siège d'une hyperplasie des sinus qui donne à certaines régions du parenchyme splénique un aspect curieusement angiomateux (fig. 6).

La pulpe est parsemée par des amas de petites cavités vides voisinant avec la silhouette « en négatif » de cristaux d'acides gras (fig. 7) ; il nous a été impossible néanmoins de trouver des éléments rappelant les cellules de Gaucher ou de Nieman-Pick.

Enfin, il existe par endroits de vastes plages de nécrose qui semblent bien correspondre à l'infarcissement parcellaire du parenchyme splénique.

Si les données de l'examen clinique et de l'évolution de l'affection dont fut atteinte notre malade n'ont pas pu nous orienter vers un diagnostic précis, nos recherches anatomiques apportent un poids nouveau à la complexité de l'étude des splénomégalies.

Les caractères principaux qui en constituent le cadre sont, d'une part

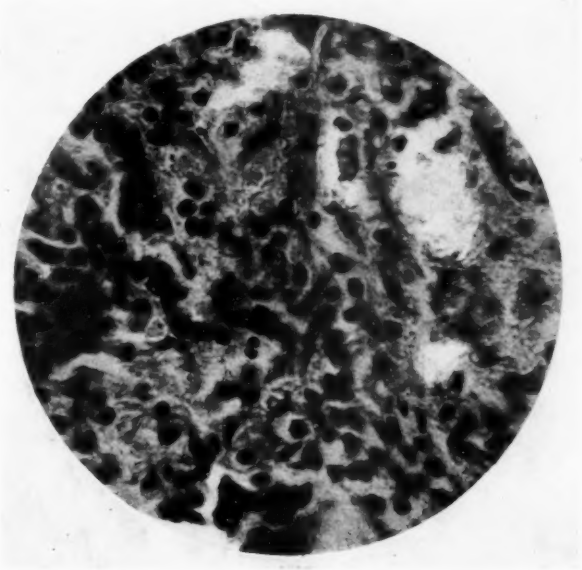

FIG. 3. — *Hyperplasie réticulaire vue à un fort grossissement.*

une fibrose sidéro-calcaire dont l'existence est si fréquemment observée dans les maladies les plus variées de la rate, d'autre part un processus de réticulose dont l'existence nous a été confirmée par M. le professeur Ch. Oberling, qui a bien voulu examiner nos coupes.

L'hyperplasie fibreuse à nodules de Gandi-Gamna nous inciterait à faire entrer ce cas dans le cadre du syndrome de Banti. Nous devons, dès l'abord, rejeter cette hypothèse. Malgré l'étendue de ce groupe que l'on a peut-être un peu exagérée et que l'avenir démembrera probablement en de multiples affections, l'hyperplasie réticulaire, la réticulose particulièrement nette de notre cas est un caractère qui l'en éloigne.

A l'opposé, il ne peut s'agir de réticulose chronique pure, dont le type a été décrit par Ch. Oberling et Guérin.

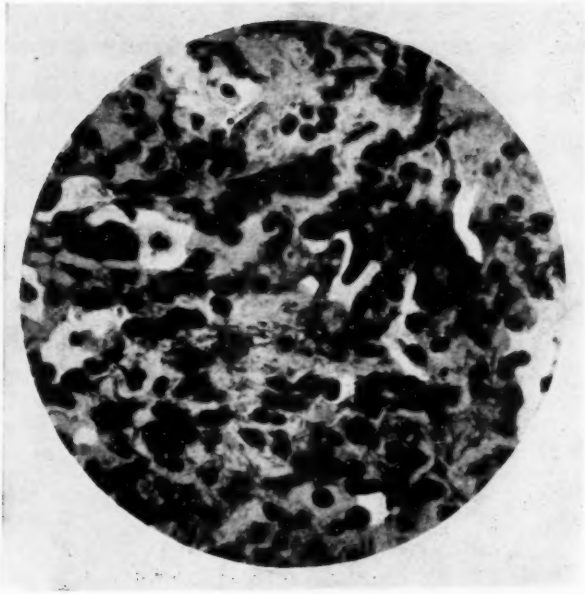

FIG. 4. — *Réticulose avec cellules à noyau monstrueux.*

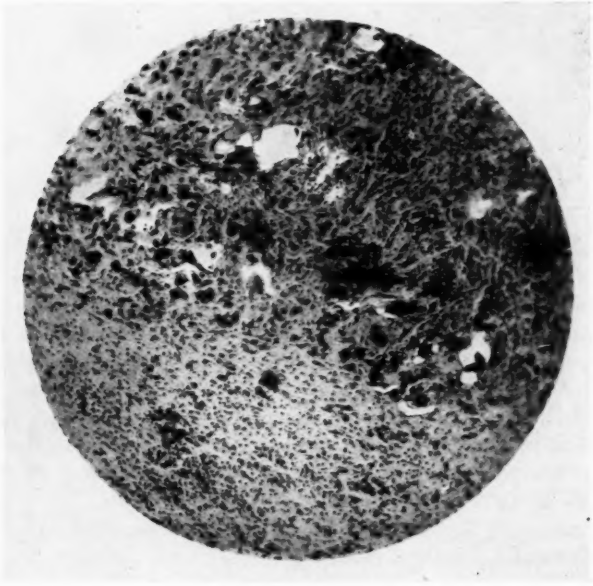

FIG. 5. — *Réticulose.*
Cellules irrégulières, souvent monstrueuses, à noyau bourgeonnant, multilobé.

FIG. 6. — *Aspect angiomateux de la pulpe rouge.*

FIG. 7. — *Inclusions lipoïdiques et image « en négatif » de cristaux d'acides gras.*

Nous ne croyons pouvoir mieux faire que d'interpréter ce cas comme une réticulose associée à une fibrose sidéro-calcaire.

L'étiquette nosologique étant établie, pouvons-nous prétendre à un essai d'explication étiologique ? Malgré la documentation anatomo-clinique particulièrement riche, de nombreux arguments ne laissent pas de nous faire défaut. C'est tout d'abord l'examen des ganglions qui aurait pu nous éclairer. C'est ensuite une vérification nécropsique, malheureusement interdite, qui aurait pu nous faire apprécier l'état des différents viscères et en particulier celui du foie.

Du point de vue pathogénique nous sommes dans le même embarras. La réticulose est-elle antérieure à la fibrose ? Est-elle la conséquence réactionnelle de cette dernière ? La réticulose est-elle l'image d'une infection surajoutée, ou relève-t-elle du même agent pathogène que la fibrose ? Rien ne nous permet de prendre position en faveur de telle ou telle hypothèse.

Nous devons donc nous incliner devant la complexité de ce processus pathologique qui, à la suite de nos recherches bibliographiques, est peut-être un cas exceptionnel, sinon unique.

Nous n'avons eu la prétention que d'en tracer en détail les caractères anatomo-cliniques, et d'essayer de l'introduire dans l'un des chapitres de la pathologie de la rate.

ÉTUDE ANATOMIQUE D'UNE RÉTINITE APPARUE AU COURS D'UNE HYPERTENSION MALIGNE

par

A. MAGITOT et DUBOIS-POULSEN

La pathogénie de la rétinite dite albuminurique, brightique, azotémique ou néphrétique, demeure une des questions les plus controversées de l'ophtalmologie. Elle est actuellement soumise à un remaniement total. L'école française classique, fidèle à la tradition de Widal, voit dans les rétinites la manifestation d'une rétention de substances toxiques par suite de l'insuffisance fonctionnelle du rein. Cette théorie a deux aspects suivant que les auteurs soutiennent l'origine azotémique des rétinites (Widal, Morax et Weill) ou leur origine hypercholestérinémique (Chauffard, Guy Laroche, de Font-Réault, Grigaut).

Les travaux modernes attribuent plus d'importance au facteur vasculaire. La rétinite accompagne très souvent la néphrite, mais il s'agit toujours d'une néphrite hypertensive (Danis, Fishberg). Les auteurs américains mettent en évidence la possibilité de voir apparaître des rétinites au cours d'hypertensions sans lésions fonctionnelles rénales. Gardant la notion de mauvais pronostic assignée par Widal aux rétinites, ils en font un signe de malignité de l'hypertension artérielle et décrivent l'hypertension maligne (Wagener, Keith et Kernohan). Volhard classe les rétinites dans les manifestations de la néphro-angio-sclérose, lésions rénales et lésions rétiniennes étant dues au spasme artériel généralisé qui caractérise pour lui l'hypertonie toxogène maligne. A la suite de ces travaux, le nom de rétinite hypertensive a été proposé par réaction contre les anciens termes paraissant inexacts. Dans ce débat, l'anatomie pathologique a son mot à dire. Elle apporte des arguments très sérieux à la théorie vasculaire des rétinites.

Nous avons eu la chance de pouvoir suivre très attentivement un malade âgé de cinquante-six ans, atteint de rétinite et d'une hypertension artérielle sans lésions fonctionnelles rénales. Ce malade, qui avait été très amélioré du point de vue oculaire, est venu mourir dans le service d'ophtalmologie de l'hôpital Tenon, ce qui nous a permis de prélever ses yeux immédiatement après

ANNALES D'ANATOMIE PATHOLOGIQUE, T. 15, N° 8, NOVEMBRE 1938.

la mort, de les fixer dans les meilleures conditions possibles, et de procéder vingt-quatre heures après à son autopsie.

Du point de vue clinique, il se présentait comme un grand hypertendu (26,14, puis 30 × 13 à l'appareil de Vaquez) avec hypertension du liquide céphalo-rachidien (41 au Claude) et intégrité fonctionnelle rénale à peu près parfaite (urée = 0,42 ; K d'Ambard = 0,09 ; phénol = 45 % ; glycémie = 1,32 ; ni sucre, ni albumine dans les urines). Les deux rétines étaient atteintes d'une rétinite albuminurique typique caractérisée par trois ordres de lésions : œdème papillaire avec œdème rétinien masquant les détails des vaisseaux, exsudats blanchâtres très abondants dessinant une étoile maculaire incomplète, lésions vasculaires accompagnées de quelques hémorragies discrètes.

Une ponction lombaire, suivie d'injections intraveineuses de sérum glucosé, avait amendé considérablement les symptômes oculaires au point que les œdèmes papillaires et rétiniens étaient presque totalement disparus, et que l'acuité visuelle, très basse au début de la maladie (3/50 à droite, 1/50 à gauche), était montée à 7/10 et 5/10 en fin de traitement. La mort est survenue trois mois après l'amélioration oculaire, du fait d'une hémorragie cérébrale d'ailleurs précédée d'un petit ictus passager. Un dosage pratiqué dans le sang, au moment même de la mort, a montré un chiffre d'urée égale à 0 gr. 35 par litre.

Les yeux ont été prélevés dix minutes après la mort, et immédiatement fixés dans le Zenker et dans l'acide osmique. L'autopsie ne put malheureusement être pratiquée que vingt-quatre heures après le décès, d'où une très grande différence de qualité entre les préparations oculaires et les préparations des autres viscères prélevés.

Le cerveau pèse 1.470 grammes, Il est atteint d'une volumineuse hémorragie intraventriculaire droite. A la coupe des hémisphères, on constate également des hémorragies moins importantes siégeant dans la substance blanche cérébrale dont certaines ont la coloration brune des foyers anciens. D'autres paraissent plus récentes. Une coupe pratiquée au niveau de la protubérance montre des petits foyers hémorragiques de couleur brune disposés de manière assez symétrique de part et d'autre de la ligne médiane. Le bulbe est farci de petits foyers hémorragiques analogues. L'ensemble de ces lésions eût pu être suffisant pour provoquer la mort, qui cependant n'est survenue qu'au moment de l'inondation ventriculaire. Cette mort est plus fréquente qu'on ne le pense chez les malades atteints de rétinite, qui ne finissent pas tous dans l'urémie terminale.

Le cœur est augmenté de volume (655 grammes). Cette hypertropie porte surtout sur les cavités gauches. Les valvules sigmoïdes et la partie initiale de l'aorte ont un aspect scléreux. Les poumons ne présentent rien d'anormal. Le foie pèse 1.770 grammes. Il est normal à la coupe microscopique; mais on constate sur les coupes de cet organe des lésions vasculaires qui siègent au niveau de l'espace porte.

Les reins sont entourés d'une masse graisseuse abondante. Ils pèsent 200 grammes; ils paraissent normaux à la coupe macroscopique. Ils sont coiffés par des capsules surrénales légèrement augmentées de volume qui pèsent 10 grammes. L'examen histologique des reins après fixation au Zenker et à l'osmium, coloration à l'hématéine-éosine et au Magenta, montre des lésions à prédominance vasculaire. L'endartere a proliféré; l'intima est fortement épaissie, certains vaisseaux ont une lame élastique rompue à certains endroits. L'osmium a réduit les lipoïdes et l'on peut constater ceux-ci sous forme de grains noirs assez

volumineux siégeant entre les éléments épithéliaux du parenchyme rénal. L'existence de ces lipoïdes dans le rein a été rapprochée de la présence de cellules à lipoïdes dans la rétine, et a été le point de départ de théories pathogéniques (Lauber et Adamück).

Notre malade se présentait donc essentiellement du point de vue pathologique général, comme un hypertendu atteint de vascularite généralisée avec angiosclérose rénale.

Les coupes histologiques des yeux montrent les lésions papillaires, les lésions vasculaires et les modifications rétiniennes qui correspondent aux exsudats constatés à l'ophtalmoscope :

1° Sur la coupe de la papille, on peut constater un œdème considérable de la tête du nerf optique. La papille fait saillie vers la cavité oculaire, et cependant il persiste une excavation physiologique encore très notable. Les tuniques oculaires, en particulier la choroïde, ont été refoulées par la turgescence œdémateuse de la zone papillaire. La lame criblée, très visible sur les préparations, est restée parfaitement rectiligne sans courbure vers l'intérieur de l'œil (fait déjà signalé par Mawas et Kapuczinski).

Les gaines du nerf optique sont distendues, mais l'œdème paraît moins abondant dans les faisceaux du nerf qu'au niveau de la papille. Au niveau de celle-ci, il dissocie complètement l'architecture normale des fibres nerveuses. De part et d'autre de la papille, la rétine est visible, fortement augmentée de volume. Sur la préparation papillaire, les vaisseaux centraux de la rétine se sont trouvés coupés longitudinalement. On peut déjà apprécier l'épaississement de leur paroi, mais à la vérité assez mal.

2° Les lésions vasculaires apparaissent avec plus de netteté sur des coupes transversales du nerf optique pratiquées immédiatement derrière le globe oculaire. Sur ces coupes, on constate la distension des gaines du nerf optique, et la dégénérescence ascendante de quelques fascicules nerveux. Les lésions les plus importantes siègent du côté de l'artère centrale de la rétine. L'endartère de celle-ci a proliféré d'une manière intense sur la moitié environ de la paroi artérielle. Elle a constitué un volumineux bouchon obstruant les trois quarts de la lumière du vaisseau. Les cellules proliférées sont atteintes de dégénérescence graisseuse que l'osmium a bien mis en évidence. Quelques globules rouges sont visibles dans l'espace laissé libre par la prolifération. L'intima est également hypertrophiée. La lame élastique interne est parfaitement normale. La média paraît plus épaisse que normalement. Il est curieux qu'une pareille oblitération de l'artère nourricière de la rétine ait pu permettre une vision aussi bonne que l'était celle de notre malade dans les derniers jours de sa vie. L'hypertension artérielle très élevée assurait certainement une perfusion du vaisseau qui eût été impossible dans des conditions circulatoires normales.

Du côté de la rétine et de la choroïde, les lésions vasculaires ne sont pas moins importantes. De nombreux vaisseaux choroïdiens montrent une dégénérescence lipoïdique de l'intima extrêmement prononcée. La paroi des vaisseaux paraît entièrement noire. A côté de ces vaisseaux dégénérés, on peut observer d'autres vaisseaux d'apparence normale. Les foyers de dégénérescence vasculaire ne correspondent pas topographiquement aux plaques blanches rétiniennes.

Les lésions des vaisseaux rétiniens paraissent inconstantes si l'on

FIG. 1. — *Hypertension solitaire. Rétine fixée à l'ac. osmique et étalée à plat montrant les hémorragies.* (Microphoto, oc. 1, obj. 4.)

emploie les techniques de coupes classiques. Celles-ci montrent des vaisseaux sectionnés transversalement dont l'endartère a proliféré et dont l'intima a subi une dégénérescenec lipoïdique. Mais il existe beaucoup plus de vaisseaux normaux que de vaisseaux lésés. Ceci s'explique par le fait qu'un même vaisseau peut présenter au cours de son trajet des portions saines et des portions malades. Seule une coupe heureuse tombant au niveau des lésions peut déceler la maladie vasculaire. Il faut, si l'on veut se faire un compte exact des lésions du réseau vasculaire rétinien, s'adresser à des procédés histologiques plus grossiers (Friedenwald, Magitot). La rétine doit être prélevée seule, clarifiée par la glycérine, colorée à l'écarlate R et montée à plat entre lame et lamelle. On peut alors observer des vaisseaux sur un très long parcours. Un faible grossissement met

en évidence leurs rapports avec les foyers hémorragiques (fig. 1). Un grossissement plus fort montre des irrégularités de leurs parois et de leur calibre, la terminaison des artérioles par de fines hémorragies qui se disposent en grappes à leur extrémité, et l'oblitération de certains territoires qui paraissent complètement exclus du réseau voisin. Cette méthode permet d'apprécier à leur juste valeur l'importance (fig. 2) des lésions vasculaires. Elle explique les discordances entre les auteurs qui se sont occupés de la question, en particulier entre les opinions de l'école allemande et de l'école française.

FIG. 2. — *Rétinite de l'hypertension solitaire. Rétine fixée à l'ac. osmique étalée à plat.* (Microphoto, oc. 1, obj. 4.)
A noter les hémorragies, les épaississements des parois artérielles et l'oblitération totale de quelques ramifications.

3° Les foyers d'exsudats observés à l'ophtalmoscope sont dus à un certain nombre de lésions rétiniennes. Chez notre malade, nous ne remarquons pas ces grandes lacunes laissées par l'œdème, habituelles dans la plupart des rétinites. La plexiforme interne garde cependant une dissociation manifeste. Les couches des grains externe et interne sont constituées par des cellules dont le protoplasma est beaucoup plus rond et abondant que normalement. La rétine est une membrane transparente et l'on comprend très bien que la moindre modification de son architecture puisse se traduire par des plaques blanches à l'ophtalmoscope. Ces

plaques sont encore dues à la présence de cellules rondes abondamment bourrées de granulations lipoïdiques appelées cellules granulo-graisseuses. Les lipoïdes qu'elles contiennent présentent, du point de vue histochimique, tous les caractères des cristaux de la cholestérine. De nombreux auteurs ont cru que les lipoïdes pouvaient se rencontrer sous forme de dépôts dans la rétine (Chauffard, Guy Laroche, Grigaut, de Font-Réault). Mawas a fait justice de cette affirmation en montrant que les lipoïdes ne se trouvent qu'à l'intérieur des cellules granulo-graisseuses. On peut très

FIG. 3. — *Rétinite au cours d'une hypertension solitaire.*
(Microphoto. Coupe de rétine.)
Dans la couche des cellules ganglionnaires, on voit une cellule granuleuse chargée de corps lipoïdes (forme géante des cellules d'Hortega).

bien rencontrer cependant des lipoïdes en dehors des cellules granulo-graisseuses. Ils se présentent sous forme de grains réduits par l'osmium, groupés en placards peu abondants dans la rétine ou sous forme de petits points très fins dans la région des cônes et des bâtonnets. Il s'agit de produits de dégénérescence des cellules nerveuses rétiniennes et non de dépôts extracellulaires. Les cellules granulo-graisseuses sont toujours très abondantes auprès de ces amas de lipoïdes. Il est permis de penser qu'elles ont un rôle phagocytaire vis-à-vis d'eux.

Ceci pose le problème de leur origine qui est un des plus controversé en anatomie pathologique. L'opinion la plus récemment soutenue fait de

ces cellules des éléments de l'épithélium pigmentaire émigrés dans la rétine (Koyanagi). Il est certain que les cellules de l'épithélium peuvent se détacher, mais elles gardent en général des propriétés tinctoriales qui permettent de les distinguer. Une série de coupes heureuses nous permet de soutenir une théorie toute différente.

Sur des coupes de rétine fixées à l'osmium et éclaircies par l'eau oxygénée, les cellules granulo-graisseuses apparaissent débarrassées de leurs granulations noires. On peut ainsi étudier les particularités de leur protoplasma. Ce protoplasma possède des prolongements qui sont identiques à ceux des cellules nerveuses. Les cellules granulo-graisseuses sont donc des cellules nerveuses (fig. 3).

Les mêmes coupes montrent les rapports constants de ces cellules avec les fins capillaires. Les étalements de rétine entre lame et lamelle montrent également les rapports étroits que contractent les lipoïdes avec le trajet des vaisseaux.

Une série de coupes colorées au Soudan permet enfin de démontrer que les cellules granulo-graisseuses sont des cellules migratrices, car on les rencontre dans le vitré et dans le liquide de décollement de la rétine lorsqu'il existe.

Ces cellules possèdent donc quatre caractères. Ce sont des cellules nerveuses, elles sont migratrices, elles possèdent la fonction phagocytaire, et elles contractent des rapports intimes avec les vaisseaux. Ce sont là les propriétés des cellules de la microglie ou cellules d'Hortega qui existent à l'état normal dans les couches les plus internes de la rétine (Lopez Enriquez-Dubois-Poulsen). Il paraît donc logique d'admettre que les cellules granulo-graisseuses ne sont que des formes pathologiques des cellules d'Hortega. Ces formes se voient dans beaucoup d'autres affections rétiniennes (Magitot), ce qui s'explique si l'on pense au rôle de défense des cellules microgliques.

L'étude anatomo-pathologique de notre cas met donc en évidence plusieurs points importants jusqu'à présent très controversés. Elle apporte un argument de plus aux théories qui soutiennent l'importance des facteurs vasculaires dans les rétinites. Elle nous paraît permettre d'affirmer l'origine microglique des cellules granulo-graisseuses. Elle démontre que, du point de vue anatomique, il n'y a pas de différence entre les rétinites qui apparaissent au cours des néphrites hypertensives, et celles qui apparaissent au cours de l'hypertension dite essentielle.

INSTITUT D'ANATOMIE DESCRIPTIVE ET TOPOGRAPHIQUE DE CLUJ
(DIRECTEUR : PROFESSEUR DOCTEUR V. PAPILIAN)

SUR UN CAS DE NOTOMÉLIE CHEZ L'HOMME

par

Docent Docteur C. C. VELLUDA

On comprend par notomélie une monstruosité caractérisée par l'existence de un-deux membres surnuméraires sur le dos. La notion vient de « notos » (dos) et « melos » (membre), et a été introduite pour la première fois par Geoffroy Saint-Hilaire. A ce point de vue, elle se range dans la grande catégorie des polyméliens de Is. Geoffroy Saint-Hilaire.

Les observations concernant cette monstruosité sont extrêmement rares; on la rencontre presque exclusivement chez les animaux et presque toujours chez les bovidés, de sorte que Geoffroy Saint-Hilaire, qui demeure la plus grande autorité en matière de monstruosités, exprime, dans son Traité de Tératologie, l'avis que cette monstruosité, inconnue chez l'homme, se rencontre seulement chez une seule espèce, les bovidés.

Bien qu'on la rencontre presque toujours chez les bovidés, on a décrit des cas de notomélie chez les ovidés, et même chez les vertébrés inférieurs, oiseaux, batraciens, poissons. P. Gervais décrit un cas de notomélie chez Rana Clavata.

Chez l'homme, il semble qu'il n'existe que le cas de Maxime Castro, observé en 1899, mais Pires de Lima considère qu'il ne s'agit pas d'une notomélie, mais d'un monstre ectocimien.

C'est pourquoi le cas qui fait l'objet du présent article serait le deuxième dans la littérature, et donc très intéressant.

Nous relatons ci-dessous l'observation de ce cas, envoyée par le docteur Anitesco de Strehaia (Severin) et par le docteur Stroesco Neron de T. Severin, qui en ont pratiqué l'opération et qui nous ont envoyé la pièce notomélique à fin d'étude.

Il s'agit d'une fillette âgée de sept mois, faiblement développée, pesant 4.700 grammes seulement, quoique ayant une taille normale de 66 centimètres.

Elle présentait depuis la naissance un troisième membre supplémentaire, dans la région interscapulaire, sur la ligne médiane (fig. 1), solidement fixé à la colonne vertébrale avec l'apparence d'une articulation.

Comme il apparaît sur la figure 2, le membre est faiblement et partiellement développé, mais présente deux doigts parfaitement distincts avec leurs ongles. Le membre s'implante sur une base large et déviée nettement vers la gauche.

FIG. 1.

Dans les antécédents hérédo-collatéraux, nous trouvons : la mère, bien portante, nie les maladies infectieuses; réglée à treize ans, mariée à vingt et un ans; grossesse dans la première année du mariage d'où naquit cette fillette. La grossesse a été bien supportée mais l'accouchement très difficile (les douleurs ont commencé trois jours auparavant). Les parents de la mère tous les deux bien portants, de même qu'un frère et deux sœurs de la mère.

Le père est aussi bien portant, niant les maladies infectieuses. Son père pourtant a été pellagreux et alcoolique, mais il a cinq frères qui sont aussi bien portants.

En dehors de la notomélie, la fillette ne présente pas d'autre anomalie.

Le docteur Stroesco, procédant a l'extirpation de la pièce, fait l'observation suivante :

Anesthésie générale au chlorure d'éthyle. Par une incision elliptique à la base d'implantation, on sectionne les téguments et on décolle avec une curette le squelette de la malformation. La base apparaît difficile à isoler, formant corps avec l'apophyse épineuse et l'angle costal gauche. On sectionne au costotome le pédicule osseux à la base d'implantation, on nettoie la section avec la pince-gouge. Suture, guérison *per primam*.

L'anesthésie incomplète empêche une dissection détaillée de la région pour préciser le mode d'implantation. La section osseuse est irrégulière, présentant un plateau qui dépasse à gauche la ligne médiane et adhère à l'angle costal respectif.

Il est évident que les données dont nous disposons sont incomplètes. Il en manque d'importantes, comme par exemple la radiographie de la

FIG. 2.

FIG. 3.

colonne vertébrale au niveau de l'insertion du membre parasite. Elle a été impraticable, tant avant qu'après l'opération. Cet examen aurait précisé le mode d'implantation osseuse de la pièce notomélique ou l'existence d'un spina bifida, très fréquent dans de tels cas.

Nous espérons que cet examen sera possible dans peu de temps.

Procédant à l'examen de la pièce reçue, nous avons constaté (fig. 2) : un membre parasite, ayant une longueur totale de 9 centimètres, pesant 15 grammes, présentant une courbure assez accentuée et représentant une masse plus large vers l'insertion, et de plus en plus étroite, vers l'extrémité libre. L'extrémité libre était très bien représentée par deux doigts bien développés, avec ongles ; leur courbure est plus accentuée que celle qui donne le caractère recourbé

de la pièce, laquelle, quoique plus petite, est suffisamment individualisée.

A la palpation, le doigt le plus long laisse sentir plusieurs phalanges qui paraissent articulées; chez l'autre, la palpation ne rend pas compte de son caractère pluriphalangien.

Le reste de la pièce est une masse molle, qui présente quelques cicatrices et fournit au palper la sensation de portions dures à l'intérieur.

La palpation est insuffisante pour permettre d'apprécier le segment auquel elle appartient.

Sur la base d'insertion du membre, dans une abondante masse conjonctivo-graisseuse, apparaît un complexe osseux qui peut appartenir en propre au membre, ou peut être un reste osseux de l'épiphyse épineuse qui était en relation avec lui, ou d'une pièce de liaison surajoutée entre le membre et la colonne vertébrale ou les côtes, comme il existe quelquefois.

La *radiographie* (fig. 3) montre ce qui suit : le doigt le plus long présente trois phalanges osseuses bien développées par leurs points d'ossification principaux. Le métacarpien qui leur fait suite est aussi bien développé. L'autre doigt présente deux petits noyaux osseux, dont un, distal, bien visible, et un autre plus en arrière, moins évident. Derrière eux, il y a un troisième, le mieux développé, situé au niveau du métacarpien de l'autre doigt; ce noyau semble représenter le métacarpien de ce doigt.

Le reste de la pièce présente un grand noyau osseux, allongé, qui semble appartenir soit aux os de l'avant-bras, soit à l'humérus, mais qui ne peut en aucun cas appartenir au carpe, dont les os commencent à s'ossifier de la deuxième à la cinquième année après la naissance. Comme il n'y a qu'un seul noyau, nous inclinerions à croire qu'il appartient certainement à l'humérus; pourtant il est impossible de l'affirmer en toute certitude, étant donné qu'il n'y a que deux doigts développés, sans aucun vestige de l'existence des autres; il se pourrait fort bien qu'à l'avant-bras aussi, ne se soit développé que seul le segment osseux respectif.

En l'espèce, il pourrait être question du radius, en admettant que les deux doigts existants soient très probablement le pouce et l'index.

Au-dessus du dit noyau apparaît un complexe osseux irrégulier, dans lequel il est visible, en tout cas, qu'il s'agit de plusieurs segments osseux. Il pourrait renfermer des restes de l'humérus, l'omoplate, l'apophyse épineuse ou le segment intercalaire.

Bref il résulte de l'examen radioscopique, comme de l'étude anatomique de la pièce et de son siège, que ce membre parasite représenterait un membre thoracique et comprendrait : deux doigts, le doigt 1 et 2, le métacarpe, l'avant-bras représenté par le radius, donc seulement par le côté externe de l'avant-bras, un segment du bras ou de l'humérus, par l'intermédiaire duquel la pièce s'implantait sur l'autosite.

Ne pourrait-il pas être question d'un membre pelvien ?

Bien que jadis on pensait que les membres pelviens pouvaient apparaître aussi à la région dorsale supérieure, on a constaté ensuite qu'ils apparaissaient seulement à la région dorsale inférieure, bien qu'ils puissent s'avancer quelquefois vers la région dorsale supérieure.

L'aspect de la pièce en général et la disposition de ses éléments montrent toutefois qu'il s'agit d'un membre thoracique.

LA DISSECTION

La peau est lisse et pourvue normalement des orifices des glandes sudoripares et de quelques poils jaunâtres.

A la section, la pièce est d'une grosseur supérieure à la normale. Une masse graisseuse sous-jacente à la peau occupe toute la pièce sans que l'on trouve trace de muscle.

Les noyaux osseux visibles à la radiographie sont soudés entre eux par un tissu cartilagineux, formant un axe squelettique continu. Sur le côté concave de la pièce, il existe une corde tendineuse, vestige d'un tendon fléchisseur. C'est la tension de ce cordon qui imprime à la pièce sa courbure, sans qu'il existe aucune trace de fibre musculaire. Ce cordon commence au complexe osseux de la base, adhère à la face interne du noyau huméro-cubitus-radius, s'applique ensuite à l'aide de fibres aponévrotiques sur le squelette au milieu de la distance complexe entre ce noyau et le métacarpe, passant ensuite comme une corde tendue jusqu'à l'extrémité proximale de la deuxième phalange sur laquelle elle s'insère (fig. 4).

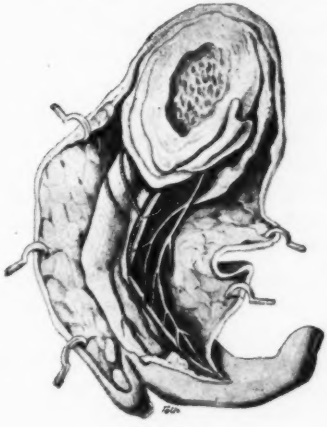

FIG. 4.

Les *vaisseaux* sont représentés par deux pédicules artériels minces, dont l'interne envoie un rameau en haut, vers le complexe osseux, et un autre en bas, qui pénètre dans la profondeur de la pièce, vers les tissus postérieurs.

L'autre pédicule est externe et envoie quelques rameaux superficiels vers les parties osseuses, tant en dedans qu'en dehors.

Plus profondément et en dedans, il y a un *tronc nerveux* plus gros qui se détache au niveau des tissus de la base et descend sur le côté concave de la pièce, distribuant des rameaux en profondeur, tant d'un côté que de l'autre; ensuite il chemine parallèlement à la corde tendineuse, se divise en deux rameaux au niveau de la première phalange, au-dessous desquels passe le tendon dont il a été question, vers son insertion sur la deuxième phalange.

Les deux rameaux terminaux se perdent le long des doigts comme deux rameaux digitaux collatéraux (fig. 4).

Les caractéristiques morphologiques de cette anomalie sont donc les suivantes :

1. L'existence d'un seul membre, une monomélie, fait rare si l'on tient compte qu'il s'agit presque toujours de deux membres, d'une dimélie, fusionnés ou isolés.

2. La constitution de ce membre par quelques segments seulement, dont un doigt ayant une structure normale, avec toutes les phalanges, le métacarpien respectif, l'ongle normalement conformé.

Quant aux autres segments, les uns manquent, d'autres sont déformés.

3. L'absence d'une tumeur kystique, quoique la base d'implantation soit assez large.

4. Par manque de radiographie, nous ignorons la conformation de la colonne vertébrale au niveau de l'anomalie, bien que l'absence d'un kyste, de même que la solidité de l'insertion osseuse de la pièce, nous permet de supposer soit l'absence d'un spina bifida, soit la présence seulement d'une fissure qui intéresse une petite portion de la colonne vertébrale.

5. L'absence des muscles et leur remplacement par un tissu graisseux, comme il a été déjà observé par Ruysch sur les monstres polyméliens.

6. La vascularisation et l'innervation paraissent suffisantes.

Relativement à l'explication de cette monstruosité :

Geoffroy Saint-Hilaire pense qu'il pouvait être question de deux individus et que les membres accessoires proviendraient de l'un des individus, qui, atrophié, s'est fixé en parasite, sur l'autre, appelé autosite.

D'après L. Blanc, il s'agirait d'une notopégie, c'est-à-dire de la réunion de deux autosites par le dos, l'atrophie de l'un et sa transformation en parasite.

Lesbre et Jaricot, qui ont étudié minutieusement les cas de notomélie publiés (*Bibliographie anatomique*, t. XVII, fasc. 5), soutiennent qu'il s'agirait d'un simple dédoublement du corps dans sa partie moyenne (Mesodidymie), au niveau de l'émergence des membres.

En fait, dans ces cas aussi, la notomélie serait toujours constituée par deux individus, mais incomplets, réduits chacun à une moitié d'individu, qui se réuniraient par leur côtés. Il s'agirait d'individus égaux, symétriques, sans que l'on puisse parler d'un autosite et d'un parasite.

L'existence d'un spina bifida à ce niveau serait favorable à cette hypothèse. Les cas de notomélie proviendraient, non pas d'un arrêt dans le développement des vertèbres, mais au contraire d'une soudure incomplète de deux colonnes vertébrales à ce niveau.

A l'appui de cette hypothèse concourent aussi les constatations d'une série d'auteurs sur le dédoublement de la colonne vertébrale chez les animaux.

En effet, Lereboullet et Oellacher ont décrit, chez les embryons de brochet et de saumon (Salmonides), un corps simple aux extrémités, mais dédoublé au milieu, ayant deux névraxes et deux cordes dorsales. Dans un stade plus avancé, peut-être, ces deux embryons se seraient soudés parfaitement. Lereboullet soutient qu'il aurait assisté à une sem-

blable évolution chez deux embryons de brochet, qui se serait déroulée sous ses yeux.

L. Blanc, et ensuite Dareste, mentionnent de tels cas chez les embryons d'oiseaux. Chez l'adulte, un cas de Alfon avait la colonne vertébrale dédoublée depuis la IVe jusqu'à la IXe vertèbre dorsale.

Zerlette rapporte le cas d'une vache qui possédait deux moelles épinières dans un même canal rachidien (d'après Lesbre et Jaricot).

La duplicité, comme résultat d'une réunion plus ou moins incomplète de deux individus symétriques, peut se traduire aussi par un dédoublement des organes internes. Cette diplogénèse organique a été appelée, par L. Blanc, « *splanchnodinie* ».

Dans la plupart des cas, les deux individus fusionnent complètement.

Dans certains cas, par un processus défectueux de résorption, il persiste des parties qui forment ensuite les différents genres de malformations, parmi lesquels la notomélie est une variété où, en dehors de la persistance d'autres restes, il y a toujours un à deux membres surnuméraires sur la région dorsale.

D'après Lesbre et Jaricot, les notoméliques seraient par conséquent des individus réduits chacun à une moitié symétrique et égaux entre eux, qui fusionnent complètement l'un avec l'autre, tant à l'avant qu'à l'arrière, le dédoublement persistant seulement à la partie moyenne du tronc, et appelés par la suite monstres mésodidymes. A ce niveau, les individus étant en partie distincts, le développement plus ou moins complet de leurs membres est devenu possible.

Lataste est aussi du même avis; mais, pour lui, il s'agirait, non pas d'une mésodidymie, mais d'une thoracopagie, et les deux individus seraient symétriques et non pas parasitaires.

Il est incontestable que, dans la majorité des cas de notomélie, on doive admettre ces explications, en faveur desquelles plaident différents faits exposés en partie ici. La question se pose tout de même à savoir s'il n'y a pas de cas où la véritable cause serait ailleurs.

On connaît chez les vertébrés inférieurs, surtout chez les batraciens anoures et urodèles, de nombreuses expériences à l'aide desquelles on a pu produire l'apparition de membres surnuméraires, par différents procédés.

Les anciens travaux de Tornier avaient montré déjà que si l'on écrase l'omoplate d'une grenouille jeune, des membres supplémentaires peuvent apparaître.

Les expériences plus récentes et plus variées de Weber, Bruns, Piera Locatelli, Brandt, etc., ont réussi à produire soit chez le triton, soit chez les grenouilles, de ces sortes de polymérisations, d'une manière plus systématique, en agissant soit à l'aide de traumatismes, soit en modifiant le milieu extérieur (Witschi).

Il est intéressant de rappeler les faits suivants :

On a implanté des morceaux de celluloïd, vésicule otique (Filatov, Balinski), sur la paroi latérale de l'abdomen, et l'on a obtenu une malformation de la région sous forme d'une masse de membre, de même que Pierra Locatelli (1924), en transplantant sous la peau de la région scapulaire un nerf périphérique, a obtenu de même le développement d'une masse de membre.

Ces expériences tendent à prouver que ces corps, de même que tous les traumatismes, causes de membres supplémentaires, agissent comme excitants sur des *formations à potentiel orthotopique*, qui, une fois déclanchées, produisent ce que nous trouvons dans leur cercle de réaction. C'est ce que Brandt a appelé « *la loi de l'induction spécifique* ».

En ce qui nous concerne, nous pensons comme Weber, qu'il existerait en dernière analyse, à la base des membres, une substance spécifique, capable de diffuser de cellule en cellule et qui, sous l'influence d'excitations, pourrait provoquer l'apparition de membres. Weber compare cette substance aux neuro- et trauma-hormons de Heberlandt chez les plantes; Harrison a mis en évidence un facteur régulateur provenant de l'hôte et agissant sur un transplant ; toute variation du milieu intérieur peut influencer le transplant.

On objectera avec raison qu'on n'a obtenu de tels résultats que sur les éléments jeunes, en voie de transformation chez les batraciens. Peut-on reporter ces faits à ce que l'on observe chez les vertébrés supérieurs et chez l'homme ?

Il paraît que les hyperdactylies chez les mammifères en particulier, seraient dues, dans certains cas, à des traumatismes, à la compression de l'embryon ou a des brides amniotiques.

Le fait que chez les vertébrés supérieurs on n'a pu obtenir de tels résultats, puisque l'expérimentation est rendue impossible, les formes jeunes se développant complètement dans l'œuf ou l'utérus, ne peut nous empêcher d'admettre que, dans les stades favorables à la polymérisation, certaines actions surtout traumatiques n'occasionneraient pas, par les mêmes causes, la formation de membres surnuméraires aux « potentiels orthotopiques ».

Nous osons donc avancer cette hypothèse toute théorique, au moins pour les cas où rien ne démontre l'existence d'une duplicité.

BIBLIOGRAPHIE

1. Blanc (L.) : *Les anomalies chez l'homme et les mammifères.* Baillière, Paris.
2. Chauvin (Dr E.) : *Précis de tératologie.* Masson, Paris.
3. Lataste (E.) : « Question tératologique. Interprétation de la notomélie. » (*Bull. Soc. Fr. Zool.*, n° 55, 1931.)
4. Lesbre et Jaricot : « Etude sur la notomélie. » (*Bibliographie anatomique*, fasc. 5, t. XVII.)
5. Lesbre : *Traité de tératologie.* Vigot, Paris.
6. Pires de Lima : « Monstre endocymien. » (*C. R. Association des Anatomistes*, 21e Réunion, Liége, 1926.)
7. Walter Brandt : *Grundzüge einer Konstitutions Anatomie.* I. Springer, 1931.
8. Weber : « Recherches sur les causes de la polymélie expérimentale chez les batraciens anoures. » (*C. R. de l'Association des Anatomistes*, 21e Réunion, Liége, 1926.)

ERRATUM

L'HYPOPHYSE DANS LA MALADIE DE BASEDOW

par

C. WEGELIN

(*Annales d'Anatomie pathologique*, t. 15, n° 7, juillet 1938.)

Page 704, ligne 9 :

Au lieu de : Dans mon travail sur l'anatomie pathologique de Henke-Lubarsch...

Lire : Dans mon travail sur l'anatomie pathologique de la glande thyroïde dans le traité de Henke-Lubarsch...

Page 715 :

Les figures 3 et 4 ont été interverties par rapport à leur légende.

Page 725, ligne 3 :

Au lieu de : ... la pénétration de cellules basophiles est très fréquente généralement.

Lire : ... la pénétration des cellules basophiles est généralement très fréquente.

S. A. 355

SOCIÉTÉ ANATOMIQUE DE PARIS

(108e ANNÉE)

Séance du 3 novembre 1938.

Présidence de M. NOËL FIESSINGER.

SOMMAIRE

COMMUNICATIONS

Anatomie.

APOSTOLAKIS (C.) et SAVVA (A.). — Un cas de crosse aortique droite sans dextrocardie, mais avec une anomalie rare du poumon droit. 950
FRASIN (ION) et STRAT (C.). — L'absence des muscles pectoraux.... 942
LAZORTHES (C.) et LHEZ (A.). — Le tubercule dit de « Bouisson »... 944
ROUVIÈRE (H.) et CORDIER (G.). — De la résistance des ligaments des grandes articulations des membres 948

Anatomie pathologique.

DU BOURGUET et BOUILLÉ. — Hygroma hémorragique ancien de la bourse séreuse du grand trochanter à évolution pseudo-tumorale. 936
GAUTHIER-VILLARS (P.) et LAMY (M.). — Endométriome de l'appendice. 926
LEROUX (R.) et MALGRAS (P.). — Endométriome de la paroi cæcale.. 926
MONDOR (H.), GAUTHIER-VILLARS (P.) et MONSAINGEON (A.). — Cancers multiples. Tumeur de Krukenberg. Envahissement néoplasique d'un fibrome 932
MONDOR (H.) et LAURENCE (G.). — Longue fracture verticale du fémur 928
MONDOR (H.) et OLIVIER (C.). — Maladie de Madelung sans radius curvus 929
THIÉBAUT (F.) et DAVID (M.). — Abcès cérébral du lobe frontal extirpé en un bloc. Présentation de pièce opératoire..... 929
VERGOZ et BRINCAT. — Tumeur mixte du prolongement massétérin de la glande parotide 940

COMMUNICATIONS

ENDOMÉTRIOME DE L'APPENDICE

par

Mlle P. Gauthier-Villars et M. Lamy.

(Cette communication paraîtra ultérieurement, en Recueil de Faits, dans les ANNALES D'ANATOMIE PATHOLOGIQUE.)

ENDOMÉTRIOME DE LA PAROI CÆCALE

par

Roger Leroux et Pierre Malgras.

Mme C..., trente ans, vient consulter le 9 mai 1938 pour une crise douloureuse unique survenue dix jours auparavant et qui a duré trois ou quatre jours seulement.

Après examen, bien que la douleur de la fosse iliaque soit relativement peu marquée, on décide l'ablation de l'appendice en raison de cette crise. Mariée depuis quatre ans, pas d'enfant, pas de fausse couche; toucher vaginal, rien d'anormal; bien réglée, sans douleur au moment des règles. On trouve un rein droit abaissé, palpable et qui ne semble pas en cause.

Intervention le 18 mai 1938. On trouve :

1° Un appendice petit et blanchâtre qui est enlevé avec enfouissement.

2° On découvre sur la bandelette antéro-externe du cæcum, à l'union du tiers moyen et du tiers inférieur de ce dernier, une lésion déprimée blanchâtre très nettement indurée, ayant les dimensions d'une pièce de 50 centimes environ, et que l'on comparerait volontiers à un ulcus de la petite courbure par son aspect et sa consistance. Aucune autre lésion sur le cæcum et sur le grêle qui est déroulé; pas de ganglion. Dans l'impossibilité de poser un diagnostic, on fait une résection de la lésion intéressant les trois couches de la paroi cæcale avec sutures bord à bord au catgut en trois plans.

Fermeture de la paroi abdominale. Guérison sans incident.

La description histologique est simple :

Muqueuse discrètement atrophiée sans altération architecturale.

Sous-muqueuse, musculeuse et sous-séreuse parsemées de formations cavitaires de toutes tailles. Ces cavités sont bordées par un épithélium, cylindrique, cubique ou aplati suivant les points; elles sont entourées de tissu réticulaire rappelant le chorion cytogène utérin; leur lumière est vide ou remplie de sang.

C'est bien l'image typique de l'endométriome devenu maintenant classique.

La malade est revue le 13 juin 1938, présentant un état général très amélioré, ayant grossi de 800 grammes depuis l'intervention. Etant donné le résultat de l'examen histologique, on l'interroge attentivement. En fait, aucun trouble

antérieur à la crise indiquée, jamais de melæna ni de trouble du transit en liaison avec les époques menstruelles.

Un seul fait reste à noter, la malade avait maigri de 6 kg. 200 entre janvier et l'intervention, sans cause appréciable.

Qu'il nous soit permis seulement de souligner quelques points particuliers à cette observation, et en premier lieu la répartition des cavités endométrioïdes dans les couches constitutives de la paroi cæcale; soulignons le fait que c'est non seulement dans la couche sous-péritonéale et la musculaire externe, mais aussi dans la musculaire interne et la sous-muqueuse que se rencontrent ces formations anormales. Cette disposition n'est pas à négliger lorsqu'il faut songer à établir une pathogénie.

Un deuxième fait a retenu notre attention, c'est la présence, dans la lumière de quelques-unes des cavités, d'hémorragies pures coïncidant avec une absence partielle d'épithélium au pourtour des poches glandulaires. On est tenté de voir là la signature d'une menstruation microscopique. Il est vrai qu'aucun fait n'a pu être relevé, dans l'interrogatoire de l'opérée, qui établisse un rapport entre les périodes menstruelles et une activité quelconque au niveau du cæcum, mais cette anamnèse est peut-être très incomplète.

Enfin, pour terminer, rappelons que lorsque, devant de telles formations pathologiques de la paroi intestinale, on identifie leur structure à celle de l'endomètre, on oublie peut-être que la muqueuse digestive répond aussi à un agencement de ce type, et rien, dans les hypothèses émises jusqu'ici, n'autorise à éliminer catégoriquement les malformations du revêtement digestif au seul profit de celles de la muqueuse utérine ou du cœlome.

Discussion. — *M. P. Funck-Brentano.* — Les communications de Mlles Gauthier-Villars et Lamy, de MM. Leroux et Malgras, présentent un vif intérêt d'actualité, puisque les endométriomes sont à l'ordre du jour du Congrès de Chirurgie de 1939. L'endométriome de l'appendice présenté par Mlle Gauthier-Villars est en fait, une localisation parmi d'autres; il existait en particulier des nodules de la fin du grêle et du début de l'ascendant. Il serait intéressant de savoir si les syndromes douloureux périodiques de la fosse iliaque droite, présentés par cette malade, ont été supprimés, atténués ou, en tout cas, modifiés par l'appendicectomie.

M. Moulonguet. — Au point de vue thérapeutique, je pense que les endométriomes, souvent diffus, sont beaucoup plus justiciables des rayons X que de la chirurgie (lorsque le diagnostic est bien établi naturellement). En effet, après les exérèses chirurgicales, il est trop fréquent que les signes cliniques réapparaissent, indiquant la formation de nouveaux endométriomes. Ces malades ne sont définitivement guéris que par la castration radiothérapique.

Le point intéressant est de savoir si l'on peut, sans détruire définitivement la glande ovarienne, l'interrompre temporairement et, ainsi, modérer et conduire l'évolution des endométriomes parallèlement à la fonction ovarienne. C'est dans ce sens que j'ai eu l'occasion de mener la thérapeutique dans un cas récent, avec un résultat qui paraît devoir être favorable.

LONGUE FRACTURE VERTICALE DU FÉMUR

par

H. Mondor et G. Laurence.

La radiographie que nous présentons tient son intérêt de la rareté et de l'étendue de la lésion qu'elle révèle. Les fissures verticales de l'extrémité inférieure du fémur sont signalées, par tous les auteurs, comme une éventualité qu'il suffit de sauver de l'oubli. Les observations précises, appuyées de documents radiologiques, demeurent exceptionnelles : sans doute, l'absence de déformation apparente, la possibilité conservée au blessé de se tenir debout, de marcher, fait-elle négliger, dans la plupart des cas, la radiographie révélatrice.

La plupart des fissures verticales de la moitié inférieure du fémur restent brèves : nées de la gorge trochléenne, elles meurent au bord supérieur des condyles, ou se branchent sur un trait horizontal sus-condylien également incomplet, comme dans le cas rapporté par Chevrier en 1906.

Quand la fissure est longue, elle gagne assez vite un des bords de l'os et libère un fragment cunéiforme dont le sommet s'élève à 12 ou 15 centimètres de l'interligne : Trélat avait signalé ces fractures du condyle interne, plus récemment étudiées dans sa thèse par Boyrié (Bordeaux, 1927); une radiographie incomplète peut faire penser qu'elles demeurent inachevées. Un bel exemple en est fourni, dans l'Atlas radiologique de Haret, Dariaux et Quénu : c'est, alors, l'anormale largeur du trait et le déplacement léger du fragment qui révèlent l'erreur.

Dans la radiographie que nous présentons, le trait se dirige longuement en haut, puis en dedans, vers le bord interne du fémur, exquissant une fracture de Trélat : sans doute l'élasticité du fémur chez un sujet relativement jeune (vingt-sept ans), explique-t-elle la conservation du pont osseux. Notre cas se place ainsi entre l'exceptionnelle fracture verticale du fémur (cas classique de Cloquet) et la fracture cunéiforme du condyle interne.

La pathogénie de cette fracture s'éclaire des circonstances de l'accident que voici :

M. K..., âgé de vingt-sept ans, entre le 26 juin 1938, à Bichat, dans le service du professeur Mondor, à la suite d'une chute. La veille, montant en wagon, il glisse et tombe à genoux sur le rebord du marchepied. Le traumatisme porte à gauche (côté de la fracture) sur la partie centrale de la rotule; à droite, un peu en dehors et au-dessus du centre rotulien, comme le marquera une ecchymose apparue les jours suivants. Le sujet ne peut préciser exactement le degré de flexion du genou.

Il paraît impossible d'invoquer, dans ce cas, la pression verticale du fémur sur le tibia, genou en varus, mécanisme habituel de la fracture de Trélat. L'inclinaison latérale avec arrachement n'est certainement pas en cause. Vraisemblablement, la face articulaire de la rotule a pénétré comme un coin entre les joues de la trochlée et déterminé l'éclatement du fémur.

Les critiques adressées depuis Trélat à cette explication pathogénique ne sont valables que lors d'une chute en terrain plat. Dans ce cas, la rotule

heurte le sol par la pointe et ne peut jouer le rôle d'un coin : c'est le tibia qui transmet le choc. Mais si le genou porte sur un rebord saillant, comme celui d'une marche, la rotule entre en contact direct par sa face antérieure et peut transmettre intégralement au fémur la force reçue. Qu'elle-même ne se brise pas étonnera moins, si l'on songe que la jambe, dans cette variété d'accident, bat le vide, et que le quadriceps ne fournit pas l'effort de redressement de la chute en terrain plat.

Quant à la direction du trait d'éclatement, elle est commandée par l'architecture de l'extrémité inférieure du fémur, bien connue depuis le travail déjà cité de Chevrier. Il passe entre les deux systèmes latéraux trochéo-condyliens et suit le système médian intercondylien qui les unit.

La suite de l'observation n'appelle que des remarques d'intérêt clinique :

Après la chute, la douleur est immédiate, extrêmement vive, mais la station debout reste possible et le sujet marche pendant une dizaine de minutes. Le genou gonfle rapidement. A l'hôpital, on constate une hémarthrose volumineuse, sans mouvements de tiroir ni de latéralité, sans points douloureux sur les insertions ligamentaires. Le troisième jour, on ponctionne l'épanchement. On remarque alors une ecchymose poplitée qui s'étend le long du vaste interne et devient plus nette les jours suivants.

A ce moment, la radiographie avait déjà révélé la fissure : mais l'eût-on négligée, l'apparition, la topographie de l'ecchymose auraient éveillé le souci d'une atteinte osseuse et permis de conclure, plutôt qu'à une banale hémarthrose, à une lésion du squelette.

L'observation aide à rappeler que l'examen complet d'un traumatisé de la région du genou comporte l'examen de la région poplitée.

ABCÈS CÉRÉBRAL DU LOBE FRONTAL EXTIRPÉ EN UN BLOC PRÉSENTATION DE PIÈCE OPÉRATOIRE

par

F. Thiébaut et M. David.

(*Cette communication paraîtra ultérieurement, en Recueil de Faits, dans les* ANNALES D'ANATOMIE PATHOLOGIQUE.)

MALADIE DE MADELUNG SANS RADIUS CURVUS

par

Henri Mondor et Claude Olivier.

L'affection, dont Madelung réunit, il y a soixante ans, 5 observations, ne semble pas très fréquente. Luis Gubern Salisachs en dénombrait, en 1933, 133 exemples.

Peu de maladies ont été décrites sous des dénominations aussi variées, les unes voulant rappeler la déformation apparente du carpe, d'autres la saillie cubitale, d'autres enfin ayant des visées pathogéniques. Cependant on s'accorde maintenant à considérer que la lésion essentielle est une déformation du radius. Dans son expression la plus complète, elle comprend une incurvation en avant et en dedans de l'extrémité inférieure, et une hémiatrophie épiphysaire interne entraînant une luxation de l'extrémité inférieure du cubitus et une déformation du carpe.

Y a-t-il une lésion dominante qui conditionne toutes les autres ? Quelle est cette lésion de base ? A-t-elle une cause décelable ? Autant d'interrogations qui se posent depuis soixante ans sans que l'on ait abouti à une opinion unanime. Notre observation semble de nature à apporter quelques contributions à ces discussions.

OBSERVATION. — Une jeune femme de vingt ans vient consulter l'un de nous pour une déformation de son poignet. On ne saurait dire qu'elle en souffre; cependant sa main est vite lasse. Cette fatigabilité, jointe au préjudice esthétique, l'incline à solliciter un secours chirurgical.

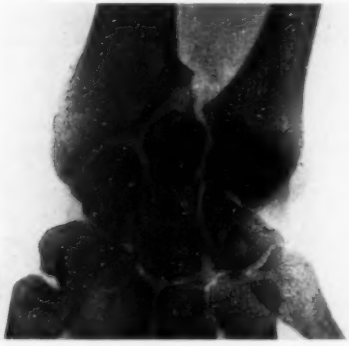

FIG. 1.

A la partie postéro-interne du poignet, on voit en effet une saillie arrondie soulevant les téguments. Elle se continue par un très léger vallonnement avec l'avant-bras, mais est séparée du dos de la main par un fossé assez net. Le profil interne est ainsi nettement modifié. Il y a une légère discordance dans le plan antéro-postérieur entre les axes antibrachiaux et carpiens, et on voit un léger ventre de fourchette sous-articulaire de la main sur le poignet. Le profil externe du poignet est sensiblement normal.

Lorsqu'on compare les faces palmaires des deux poignets, on remarque que la main du côté malade est en légère adduction sur l'avant-bras. Mais surtout on est frappé par l'existence d'une atrophie hypothénarienne marquée, effaçant la berge interne de la paume de la main. Il n'existe aucun symptôme de lésion nerveuse.

De dos on retrouve cette saillie postéro-interne très visible où le palper reconnaît sans difficulté la tête du cubitus. On peut repousser celle-ci aisément dans la profondeur et faire disparaître ainsi la déformation; mais dès que la pression se relâche, telle une touche de piano, la tête cubitale reprend instantanément sa place et refait sa saillie anormale. L'extrémité inférieure du radius semble de forme et de situation normales. La mensuration fait penser que le radius est des deux côtés de longueur égale. La ligne bistyloïdienne a son obliquité normale. La surface cutanée de la main a un aspect légèrement asphyxique.

Cette déformation n'entraîne pas, selon la malade, de gêne des mouvements. L'abduction est cependant un peu limitée, ainsi que la supination.

On ne recueille, par ailleurs, aucun renseignement de valeur étiologique. La déformation est apparue peu à peu. Il n'y a pas eu d'accident notable, aucune histoire d'arthrite; on ne trouve aucun stigmate de rachitisme et la santé de la malade est et a toujours été excellente.

La radiographie devait permettre une étude plus approfondie des lésions :

Tout de suite il apparaît que les modifications dominantes siègent sur le radius. Le bloc styloïdien est normal de même que la facette scaphoïdienne. Par contre toute la partie interne de l'épiphyse radiale inférieure ne semble pas s'être développée. On voit bien en effet en bas et en dehors la concavité inféro-interne normale du segment scaphoïdien de la face inférieure de l'épiphyse radiale inférieure, de même qu'en haut et en dedans le bord interne de la diaphyse radiale dessinant sa courbure pronatrice habituelle et se terminant en bas par un léger bec; mais la ligne qui les rejoint, au lieu de représenter le contour de la cavité sigmoïde, puis de s'infléchir à angle droit pour figurer la fossette lunarienne, va, en avant, de l'une à l'autre par le plus court chemin. En arrière, elle suit un trajet coudé plus proche de la normale. Dans cette bifurcation se trouve limitée une cavité regardant en avant et en dedans, représentant et la cavité sigmoïde et la facette lunarienne.

Le tissu osseux de l'extrémité inférieure du radius est de densité normale. On y voit une mince bande horizontale un peu plus claire, commençant à la jonction des segments obliques et verticaux de la face externe de la styloïde radiale, à peu près à la hauteur de la partie supéro-interne de la surface scaphoïdienne. Il ne semble pas y avoir d'incurvation diaphyso-épiphysaire du radius.

L'extrémité inférieure du cubitus a un contour et une trame sensiblement normaux. Peut-être, cependant, le profil du pourtour articulaire est-il, à la partie externe, un peu plus oblique en bas et en dedans qu'il n'est habituel.

Le cubitus est totalement séparé du radius; le diastasis radio-cubital est complet et on voit un espace clair entre les deux os. Il faut remarquer que l'extrémité supérieure de la surface sigmoïdienne du cubitus répond à mi-hauteur de la cavité radiale néoformée.

Le carpe présente une limite supérieure de dessin ogival. Ce caractère est particulièrement marqué au niveau du semi-lumaire qui forme le sommet de l'ogive; sa face supérieure est en dos d'âne et les deux versants dessinent un angle un peu supérieur à l'angle droit. La moitié supérieure de cet os se projette dans l'interstice radio-cubital. Le tiers supérieur du pyramidal et le pisiforme, au lieu d'être séparés par un espace clair de l'extrémité inférieure du cubitus, se superposent avec l'image de celui-ci. Le carpe a subi dans son ensemble un mouvement de rotation autour d'un axe antéro-postérieur élevant sa colonne interne.

La radiographie montre donc une maladie de Madelung sans radius curvus.

Notre observation est un exemple de plus de l'origine radiale de la maladie de Madelung. L'extrémité inférieure du cubitus et le carpe ont des contours osseux assez peu modifiés; ce sont leurs rapports respectifs qui ont surtout varié. Par contre le contour de l'extrémité inférieure du radius est, dans sa partie interne, tout à fait anormal. Nul ne considère plus d'ailleurs la subluxation carpienne comme le fait primitif, et, depuis Duplay (1885), Destot et Gandolphe (1889), tout le monde voit dans le radius la clef de la déformation.

Mais quelle est la lésion radiale primordiale et essentielle ? Duplay incriminait avant tout des modifications de la région diaphyso-épiphysaire, d'où le nom de radius curvus. De nombreux auteurs ont repris, depuis, cette théorie, en particulier Pilatte dans sa thèse inspirée par Mouchet. L'incurvation radiale à concavité interne entraînerait le déplacement vers le haut de la cavité sigmoïde du radius, d'où luxation de la tête cubitale. Ce serait une manifestation du rachitisme. Nous remarquerons que notre malade a réalisé le tableau clinique à peu près complet de la maladie de Madelung, sans qu'il y ait eu besoin de radius curvus

et sans que l'on ait trouvé aucun stigmate de rachitisme. Le radius curvus n'est donc pas la condition nécessaire de l'affection.

Lenormant, Rocher, considèrent que la lésion initiale et primordiale est une hémiatrophie interne de l'épiphyse radiale. L'exemple que nous publions vient à l'appui de cette seconde opinion. Sans que l'on puisse préciser de façon certaine la situation du cartilage conjugal, il semble bien qu'il manque un coin osseux à la partie inféro-interne de l'épiphyse radiale. Ce défaut osseux, qu'il faudrait rechercher chez les ochondroplasiques, ne semble exister qu'en avant et le bord postérieur descend bas. Rocher a démontré, aussi n'y reviendrons-nous pas, que cette inclinaison nouvelle de la surface radiale oblique à 45 degrés, sur l'axe antibrachial et regardant fortement en avant, pouvait entraîner la luxation cubitale et le déplacement secondaire du carpe.

Sous quelles influences survient cette hémiatrophie interne de l'épiphyse radiale inférieure ? On peut aussi difficilement affirmer qu'infirmer le rôle des micro-traumatismes professionnels et l'irritation du cartilage de conjugaison qui proliférerait inégalement. On a dit de même que la soudure partielle et précoce du cartilage conjugal pouvait être due à une infection atténuée. Aucun antécédent ne nous permet chez notre malade de penser à l'une ou à l'autre de ces causes. Il en est d'ailleurs habituellement ainsi dans la majorité des cas, et l'on parle alors de *dysmorphose congénitale*. Sans doute peut-on invoquer cette atrophie hypothénarienne sans signe neurologique et la considérer comme une lésion congénitale associée. Mais elle peut tout aussi bien être due aux modifications statiques de la radio-carpienne.

Toutes ces théories semblent admettre une lésion initiale du cartilage conjugal. Celle-ci ne pourrait-elle être secondaire à une arthrite radio-cubitale inférieure ou radio-carpienne. Une origine inflammatoire de la déformation ne pourrait-elle pas quelquefois être évoquée ? On sait combien chez le nourrisson et le jeune enfant de telles arthrites, suppurées ou non, restent facilement inaperçues, guérissent par des moyens simples, mais n'en produisent pas moins des destructions osseuses étendues et des luxations pathologiques. Nous ne pouvons fournir de preuves formelles à ce sujet quant à la maladie de Madelung. Nous estimons néanmoins, en pensant à ce qui se passe au niveau de la hanche et au nombre des luxations pathologiques dites à tort luxations congénitales, que la question méritait d'être posée.

CANCERS MULTIPLES. TUMEUR DE KRUKENBERG ENVAHISSEMENT NÉOPLASIQUE D'UN FIBROME

par

H. Mondor, P. Gauthier-Villars et A. Monsaingeon.

L'observation que nous apportons s'inscrit contre cette règle clinique, à la fois utile et trop simple, que chaque malade n'a le plus souvent qu'une maladie. Elle vaut aussi, dans le diagnostic causal des occlusions intestinales, pour rappeler la fréquence des *occlusions combinées* et le grand

intérêt pratique de se le rappeler. Dans une question dont nous poursuivons l'étude, celle des tumeurs de Krukenberg (Thèse de P. Gauthier-Villars), elle apporte une précision assez remarquable sur le chemin suivi sans doute par la métastase et sur l'envahissement péri-ovarien. Enfin, par la découverte et l'étude d'une métastase d'épithélioma dans un fibrome utérin, elle instruit une fois de plus de la possibilité de lire, au niveau d'une colonie à distance, mieux qu'à la source même, le type tumoral dont il s'agit.

Mme S... entre d'urgence, le 19 mai 1938, pour une occlusion intestinale aiguë. Celle-ci a débuté, quelques jours auparavant, dans un service de médecine voisin, et s'est complétée ce jour même. Le diagnostic d'occlusion est évident : douleurs violentes et paroxystiques, vomissements fécaloïdes, arrêt complet des matières et des gaz s'accompagnant d'un météorisme abdominal extrême. Un péristaltisme marqué apparaît sous la peau amaigrie de l'abdomen; des trains d'ondes modelant la surface de l'abdomen cheminent en tous sens et toutes directions. Au toucher, que gêne le météorisme, on perçoit deux masses pelviennes, de consistance bien différente. L'une est médiane, postérieure, globuleuse, indolente et ferme; elle paraît être un gros utérus, peut-être porteur d'un fibrome. L'autre est située dans le cul-de-sac droit. Elle est dure, solide, bosselée, sans connexions avec le col utérin. Le reste de l'examen de l'abdomen est négatif.

La malade est apyrétique, son état général est franchement mauvais, moins du fait de l'occlusion, assez récente, que d'une cachexie avancée.

L'histoire de la maladie, sans être ancienne, est assez accidentée. Des nombreux renseignements fournis par la malade, on peut dégager les faits suivants :

En mars 1937, la malade entre à l'Hôtel-Dieu pour une tumeur du *sein gauche*. Elle subit 50 séances de radiothérapie, en prévision d'une exérèse. En août de la même année apparaissent pour la première fois des symptômes intestinaux assez frustes : constipation opiniâtre, douleurs et crises coliques, bruits musicaux, vomissements nombreux. Rapidement l'état général décline; la malade perd plusieurs kilos.

En mars 1938, apparaît un noyau suspect dans le *sein droit*. On décide de différer toute intervention et de reprendre la radiothérapie. Dès lors, l'état général s'effondre, les phénomènes intestinaux augmentent, et c'est dans cet état que la malade entre à l'hôpital Bichat.

L'examen complet de la malade montre qu'elle présente un squirrhe mammaire bilatéral avec pigmentation cutanée foncée, et adhérence large aux plans superficiels; dans les aisselles, des ganglions durs et nombreux. Des examens radiologiques récents n'ont pas montré de métastase pulmonaire, et un lavement baryté n'a mis en évidence aucun signe de lésion colique organique.

Le tableau est celui d'une occlusion intestinale aiguë grave, chez une malade atteinte d'un cancer mammaire bilatéral, et présentant d'autre part deux tumeurs pelviennes, ces dernières pouvant ou non être pour quelque chose dans les phénomènes occlusifs.

Intervention le 19 mai. — Sous anesthésie locale, on décide de faire un anus cæcal. En fait, le cæcum est plat. On crée une fistule de Witzel sur une anse intestinale dilatée; fixation à la paroi.

Les suites opératoires sont simples. La fistule fonctionne bien. Cependant de temps à autres on constate quelques ondulations péristaltiques. L'état général baisse de plus en plus, et, quinze jours après son entrée dans le service, la malade meurt dans un état de cachexie extrême.

A l'autopsie. — 1° Le *sein gauche* est pris en bloc par une masse blanchâtre, dure, adhérente à la peau et aux plans profonds. Le *sein droit* présente une tumeur semblable, mais limitée à la moitié inférieure de la glande.

2° *Thorax* : dans le *poumon gauche*, quelques noyaux indurés. Le plus gros siège dans le lobe inférieur; il est seul prélevé.

3° *Abdomen* : pas de liquide; à la partie moyenne du *grêle*, on découvre une sténose extrêmement serrée, dure; il existe une grosse dilatation sus-stricturale. Le *foie* est gros. L'*utérus* porte un volumineux fibrome enclavé dans le petit bassin. L'*ovaire droit* est gros, irrégulier, multilobé; l'*ovaire gauche*, plus petit, est d'aspect semblable; à la coupe, ils sont uniformément lardacés et blancs.

En résumé, l'aspect clinique initial avait été celui d'une occlusion aiguë chez une malade porteuse d'un épithélioma des deux seins et de deux masses pelviennes. Le lien entre les différentes données objectives cliniques n'apparaît pas clairement. La malade est-elle porteuse de cancers multiples ? Existe-t-il une occlusion combinée avec fibrome et tumeur de l'ovaire associés ? (voir la Thèse de Mme Calvet et les remarques réitérées de l'un de nous). L'interprétation reste incertaine. Par la force des choses, on se contente d'une intervention de dérivation qui soulage la malade de l'occlusion intestinale, mais n'empêchera pas la mort par cachexie survenue quinze jours plus tard.

Or, l'autopsie réservait des surprises. Elle devait permettre de constater que le fibrome utérin n'était pour rien dans l'occlusion, que la tumeur bilatérale des ovaires était également hors de cause, et qu'il existait un autre cancer, un cancer sténosant de l'intestin grêle, dont le lien avec l'occlusion est évident, et dont le lien avec la tumeur ovarienne doit être recherché au microscope.

L'examen histologique montrera d'abord qu'il n'y a aucun rapport entre les squirrhes des seins et les tumeurs abdominales; puis il fournira des précisions sur le mode d'envahissement des ovaires par une tumeur de Krukenberg, sur l'infiltration néoplasique du fibrome utérin, sur les caractères morphologiques des différentes lésions.

Voici les résultats de cet examen :

L'*intestin grêle* est le siège d'un épithélioma tout à fait atypique. On voit, en effet, une ulcération de la muqueuse au pourtour de laquelle les glandes ont perdu toute structure; elles sont remplacées par des amas cellulaires pleins, séparés par de fines travées conjonctives de contour ovoïde; puis, plus profondément, tant dans la sous-muqueuse que dans la tunique musculaire, il existe un envahissement cellulaire diffus, dépourvu de toute ordination. Ces cellules tumorales sont de deux types : les unes, très sombres et de petite taille, ont un noyau arrondi qui occupe presque toute l'étendue de la cellule; les autres, plus volumineuses, contiennent une vacuole claire, dont le contenu est coloré par le muci-carmin; leur noyau se trouve refoulé à la périphérie de la cellule, d'où des aspects en chaton de bague tout à fait typiques.

Deux caractères sont à souligner : si, dans la sous-muqueuse, il existe bien un certain degré d'hyperplasie fibreuse rappelant l'aspect des linites plastiques, il n'en va pas de même au niveau de la tunique musculaire qui est réellement dissociée, fibre à fibre, par les cellules tumorales, uniformément mucipares dans cette région, chaque fibre musculaire conservant son contour délicat et sa coloration habituelle.

De plus, et c'est là un fait peu fréquent, l'*envahissement des vaisseaux* par les cellules néoplasiques est évident : déjà marqué sur la paroi intestinale proprement dite, où un groupe cellulaire inclus dans la cavité d'un lymphatique fournit la seule image tubulée rencontrée dans cette tumeur primitive, il apparaît encore sur le mésentère dont les bords sont épaissis et soulignés par des fentes vasculaires à parois minces, sanguines ou lymphatiques, littéralement comblées par des cellules mucipares à noyau périphérique. Cette particularité mérite d'être notée, étant donné les discussions qui persistent sur le mode de propagation possible de telles tumeurs; cette propagation par les vaisseaux dépasse certainement ici par son intensité et sa répartition le degré d'envahissement du bord libre de la séreuse.

Les *tumeurs ovariennes* sont l'une et l'autre de même type; on y retrouve

des cellules identiques à celles qui forment la tumeur intestinale primitive, et là encore ces cellules sont isolées les unes des autres, sans aucune tendance au groupement autour de lumières glandulaires ; la périphérie de l'ovaire demeure reconnaissable, et c'est surtout dans la partie profonde, *au voisinage des vaisseaux*, que les éléments néoplasiques abondent; il en existe également dans la partie centrale de plusieurs cicatrices de corps jaunes, fait assez rare puisque le plus souvent les formations proprement ovariennes ne sont plus visibles.

L'*utérus*, dont le volume était très augmenté, doit cette augmentation à un fibrome et au fait que tout le myomètre est envahi par la tumeur maligne, avec des aspects absolument superposables à ceux qu'offrent les tumeurs ovariennes. Le fibrome lui-même est atteint par l'envahissement métastatique, et, fait qui peut sembler assez surprenant, c'est dans ce fibrome, de texture dense, et là seulement, que la tumeur prend, en deux points différents, une structure tubulée nettement pseudo-glandulaire, qui manque, nous l'avons vu, tant au niveau de la tumeur primitive (exception faite d'un amas cellulaire inclus dans la lumière d'un lymphatique) que sur ses métastases ovariennes et utérines proprement dites.

Des fragments ont été prélevés sur les *ligaments larges* qui semblaient épaissis et lardacés; on y décèle, non seulement l'envahissement des interstices adipeux par de nombreuses cellules néoplasiques, mais encore l'atteinte de la plupart des parois vasculaires qui sont criblées par des cellules tumorales tantôt atypiques, tantôt franchement mucipares.

Les *tumeurs mammaires* ne nous semblent avoir aucune connexion, aucune parenté histologique avec les lésions que nous venons de détailler : ce sont deux squirrhes avec leurs caractères classiques.

Enfin l'examen a porté sur un fragment de *foie* qui est en dégénérescence graisseuse massive, mais libre de lésions métastatiques, et sur deux fragments de *poumon*; le seul des nodules pulmonaires vus à l'autopsie, qui ait été prélevé, est un tubercule ancien, fibreux à sa périphérie et infiltré d'anthracose; nous ne trouvons pas sur ces coupes de lésions tumorales.

Cette observation, déjà peu banale par l'association que nous y trouvons de deux cancers primitifs, dont l'un à localisation bilatérale, nous offre des aspects dignes d'être relevés et peu fréquents dans les tumeurs digestives à métastases génitales; nous voudrions insister : 1° sur l'atypie de l'épithélioma de l'intestin avec ses cellules constamment isolées, et sur cet envahissement électif des cavités vasculaires qui est loin d'être la règle; 2° sur la persistance d'une structure ovarienne reconnaissable, qu'il est tentant de rapprocher de cet envahissement métastatique par voie vraisemblablement vasculaire, à disposition surtout centro-ovarienne; 3° sur l'atteinte diffuse et massive du ligament large qui eût pu passer inaperçue au cours d'une intervention à prétention radicale, et qui démontre le risque d'insuffisance de la seule ovariectomie quand il s'agit de tumeurs secondaires des ovaires ; 4° enfin sur ce fait que le fibrome utérin, envahi au même titre que l'utérus lui-même, est le seul point où la tumeur trouve un type glandulaire rappelant son origine, alors que la tumeur primitive a perdu ce type glandulaire. Ce fait paraît paradoxal si l'on rappelle que la répartition en cellules isolées, si fréquemment observée dans la métastase ovarienne, est généralement attribuée à la densité du stroma ovarien qui empêcherait l'issue du mucus dans des cavités tubulées de diamètre appréciable.

HYGROMA HÉMORRAGIQUE ANCIEN DE LA BOURSE SÉREUSE DU GRAND TROCHANTER A ÉVOLUTION PSEUDO-TUMORALE

par

le Médecin-Capitaine Du Bourguet et le Médecin-Lieutenant Bouillé.

La littérature rapporte peu d'observations d'épanchements sanguins dans des bourses séreuses traumatisées affectant cliniquement l'allure de véritables tumeurs, et que seul l'examen anatomo-pathologique peut remettre à leur véritable place. Ces lésions sont assez rares pour justifier la relation de l'observation suivante :

OBSERVATION. — L...., chef de bataillon de tirailleurs, âgé de quarante-huit ans, vient en consultation le 26 février 1938, à l'Hôpital militaire de Gabès, pour une tuméfaction douloureuse de la fosse iliaque externe gauche.

Cette tuméfaction est apparue en 1920 à la suite d'une chute de bicyclette sur la hanche gauche. Le blessé dut être immobilisé pendant trois semaines, un médecin aurait fait une ponction qui aurait ramené du sang pur (?). Après ce repos et quelques massages, cet officier put reprendre son service. Il ne persistait comme trace de cet accident qu'une petite tumeur de la taille d'un œuf de poule, apparente sur le relief du grand trochanter. Cette tumeur non douloureuse ne se manifestait par aucun trouble fonctionnel. Cependant, il y a deux ans, cet officier remarqua une augmentation légère et progressive de la petite tumeur, — sans aucune douleur d'ailleurs, — jusqu'aux dimensions actuelles. Le 21 février dernier, à la suie d'une fatigue plus accentuée, le malade ressentit, au niveau et au-dessus de la tuméfaction, une douleur vive, persistante, gênant la marche.

Quelques jours de lit firent céder en partie ces phénomènes douloureux.

A l'examen : Le 26 février, on note une déformation très accusée de la hanche gauche; on ne perçoit que difficilement chez le sujet, de forte corpulence, le relief de la crête iliaque et du grand trochanter du côté sain. Mais, du côté gauche, on remarque une tuméfaction bilobée, masquant le relief trochantérien et comblant la fosse iliaque externe. En effet, si le grand trochanter est masqué par une tuméfaction plus diffuse, la fosse iliaque externe est déformée par une tumeur de la taille d'une tête de fœtus; un sillon net sépare horizontalement les deux zones saillantes. A son niveau les téguments sont blancs et leur couleur ne tranche nullement sur celle des téguments voisins, mais on voit serpenter de grosses veines soulignant une notable circulation collatérale au niveau de la tumeur.

La palpation décèle une certaine chaleur locale et permet de préciser sa situation : en haut, elle paraît limitée par la crête iliaque facilement perceptible; en bas, au-dessous du grand trochanter, les limites de la tumeur bridées par le tenseur du fascia lata se fondent avec les parties molles de la cuisse. En avant, on limite artificiellement la tumeur par un plan vertical cheminant à trois travers de doigt en arrière des vaisseaux fémoraux. En arrière, on limite facilement la tumeur qui n'intéresse en aucune façon la fesse.

Cette tumeur est dure, tendue, rénitente, non réductible; elle ne bat pas; l'auscultation ne permet pas de percevoir de battements à son niveau.

En surface, les téguments sont mobiles sur la tumeur; en profondeur, on cherche à la déplacer sur le plan profond : elle paraît assez bien fixée sans qu'on puisse dire qu'elle fait franchement corps avec le squelette; la contrac-

tion des muscles voisins ne la modifie pas; la mobilisation du membre inférieur est possible; l'articulation de la hanche est parfaitement libre et son jeu indépendant de la tumeur qui ne pourrait gêner que par son volume et sa proximité de la racine du membre inférieur gauche. A distance, il n'existe pas de ganglions inguinaux, ni inguino-cruraux.

L'état général du malade paraît excellent, bien qu'il prétende avoir maigri. Tous les autres appareils sont cliniquement normaux notamment : tension artérielle au Pachon 16-10; urée sanguine = 0 gr. 50 par litre; ni sucre ni albumine dans les urines.

En résumé : Tuméfaction de la fosse iliaque externe de situation sous ou intra-musculaire, et paraissant liée à l'évolution relativement récente d'une petite tumeur développée au niveau d'un gros traumatisme vieux de dix-huit ans. Son contenu paraît liquide sous tension.

En réalité, une ponction immédiate ne permet de retirer aucun liquide, mais dans la lumière de l'aiguille on trouve une espèce de purée brun rouge analogue à ce que l'on rencontre dans certaines tumeurs à myéloplaxes; la ponction n'a pas rencontré de coque résistante.

Le *diagnostic différentiel* nous paraît complexe :

Nous pouvons éliminer à présent l'abcès froid et toutes les collations liquides ou infectieuses chroniques de la région; une tumeur vasculaire (anévrisme) secondaire au traumatisme ancien serait exceptionnelle en ce point. Seules peuvent être discutées ici les tumeurs d'origine osseuse et les tumeurs des parties molles.

Nous pensions qu'une radiographie nous aiderait à éliminer toutes les tumeurs bénignes des os (ostéomes), à malignité locale (chondromes, tumeurs à myéloplaxes), à malignité générale (sarcomes). La radiographie nous montre l'ombre de la tumeur qui paraît uniquement développée dans les parties molles; cependant il existe, sur la corticale externe de l'aile iliaque, comme des bavures de consistance osseuse, mais à bords nets, sans spicules, sans aspects fumeux mal lavés. Cet aspect nous paraît être une séquelle du traumatisme ancien, plutôt qu'un aspect évolutif actuel. Il s'agit donc d'une tumeur des parties molles : elle ne peut provenir que d'un muscle, ou des formations conjonctives de remplissage ou de glissement séparant les muscles.

Est-ce une *tumeur musculaire* ? La gomme tuberculeuse ou syphilitique n'atteindrait pas ce volume et la ponction faite nous permet de les éliminer. Un lipome serait moins dur à la palpation, un angiome serait réductible, mais il faut envisager l'*angiome caverneux ancien*, aux lacunes comblées par un processus de sclérose et bourrées de débris hématiques. Nous devons réserver également le diagnostic de *sarcome musculaire* développé sur une cicatrice de traumatisme ancien, bien que la circulation collatérale, la chaleur locale, la douleur, — signes de présomption, — ne soient pas extrêmement caractérisés.

Est-ce une *tumeur conjonctive* ? Un conjonctivome situé entre les fessiers et le tenseur du fascia lata aurait pu se développer en ce point; mais alors la ponction aurait été franchement blanche.

Dans cette région, il existait une bourse séreuse notable, celle du grand fessier. Un *hygroma* ou une tumeur développée aux dépens de cette bourse séreuse doivent également être envisagés. Il ne nous faut pas en effet oublier le traumatisme ancien qui aurait pu déterminer un hygroma hématique; celui-ci aurait pu ultérieurement se rompre et son contenu se répandre entre la masse des fessiers et le tenseur du fascia lata. Bien que cette lésion curieuse soit rare, nous devons l'envisager comme une hypothèse également probable.

Une intervention exploratrice est décidée, pour traiter complètement la lésion si elle ne paraît pas au delà des ressources chirurgicales, ou tout au moins pour faire une biopsie qui précisera le diagnostic.

Intervention le 8 mars 1938. — Sous anesthésie générale au schleich, on trace un volet cutané vertical au niveau de la tumeur et ne dépassant pas en bas la saillie du grand trochanter. A l'ouverture de l'aponévrose (tenseur du fascia

lata), issue d'un liquide très épais, brunâtre, chocolat. On ouvre largement la poche : cette boue épaisse, dense, de teinte brune, qui paraît être d'origine hématique très ancienne, sort par expression. On en amène à la currette et au doigt, environ 600 grammes. On extrait également une tumeur plus ou moins friable de la taille d'un œuf de poule, irrégulière de contours, et siégeant au-dessus du bord supérieur du grand trochanter, à son contact. Cela a l'allure d'un conglomérat hématique au sein d'une vieille bourse séreuse.

La poche vidée au maximum, on pense avoir effectivement affaire à un vieil hygroma sanguin ayant fusé entre les muscles voisins et s'étant plus ou moins organisé. On curette cependant le fond de la poche constitué par l'aponévrose d'enveloppe des petit et moyen fessiers, car cette surface a une allure plus ou moins vermoulue, sa teinte va par place du brun au verdâtre, elle paraît écailleuse et doit certainement ces modifications au contact de longue durée avec l'épanchement sanguin en question.

On prélève des débris du caillot ancien, des débris du curettage de la paroi profonde et un fragment de la paroi externe de la poche, enfin un fragment de l'hygroma hématique ; on envoie ces fragments au laboratoire d'anatomie pathologique de l'Hôpital maritime de Berryville.

Après hémostase soignée, on ferme la plaie opératoire en deux plans sur un gros drain; pansement compressif.

Le drainage a été nécessité par l'importance de la poche dont les parois épaissies s'opposaient à un capitonnage de la cavité.

Suites normales; mais par l'orifice du drain s'écoule pendant un mois du liquide brunâtre devenant progressivement de plus en plus clair; on pratique quelques lavages avec la solution de nitrate d'argent à 1/10.

Le malade, revu le 20 avril, est complètement guéri.

L'EXAMEN ANATOMO-PATHOLOGIQUE, dû à l'obligeance du médecin principal Paponnet, spécialiste des Hôpitaux de la Marine, a confirmé notre manière de voir, soupçonnée avant l'intervention et précisée par les constatations opératoires :

« I. *Examen de la paroi de la tumeur* : L'on distingue dans la paroi trois couches superposées :

a) Une couche externe fibreuse ;

b) Une couche moyenne très épaissie conjonctivo-vasculaire formée de faisceaux, de fibres collagènes stratifiées et orientées généralement parallèlement à la surface de la paroi, assez pauvres en cellules conjonctives et très richement vascularisées par des vaisseaux sanguins remarquables par la gracilité et l'ectasie de leurs parois, très pauvres en fibres musculaires lisses et en fibres élastiques. Quelques traînées inflammatoires se rencontrent çà et là dans cette couche moyenne.

« L'on rencontre surtout et plus particulièrement dans la partie interne de cette couche des foyers hémorragiques en désintégration sidérosique et hyaline.

« L'on trouve dans ces foyers de nombreuses cellules macrophages bourrées soit de pigments ocres, soit de grains pigmentaires noirs, d'hémosidérine.

« De place en place, des amas d'hémosidérine se trouvent à l'état libre entre les cellules. L'on rencontre enfin de très rares cellules géantes multinucléées ;

c) Une couche interne constituée par des stratifications fibro-hématiques, irrégulièrement découpées par des travées d'un tissu néoconjonctivo-vasculaire s'efforçant d'englober et de résorber les fausses membranes hémorragiques.

« *En résumé* : Il s'agit d'un *hygroma hémorragique*, la paroi interne épaissie et distendue donnant lieu à des hémorragies itératives. Aucun caractère apparent de spécificité ni de malignité.

« II. *Fragments de l'hygroma hépatique ancien* : Caillots sanguins mal organisés en désintégration sidérosique.

« III. *Débris du contenu de la poche* : Caillots sanguins mal organisés en désintégration sidérosique.

« Médecin principal PAPONNET. »

En somme, il s'agit de véritables tumeurs, d'allure plus ou moins kystique, dont le développement peut être considérable au point de troubler la quiétude des malades, et de laisser indécis le médecin devant une manifestation qui lui paraît pour le moins suspecte. Dans le cas présent, c'est la tumeur maligne que nous avons soupçonnée et recherchée. Seule la notion anatomique et le résultat de la ponction nous avaient fait envisager le diagnostic d'hygroma hématique; et une intervention faite, à la fois exploratrice et en vue d'un examen biopsique, nous a permis de vérifier l'hypothèse et de traiter la lésion.

Les hématomes des bourses séreuses constituent une lésion assez peu fréquente; ils n'ont pas un gros intérêt en raison de leur diagnostic relativement facile, puisque les bourses séreuses le plus fréquemment atteintes sont celles du genou et du coude, régions faciles à explorer, sujettes à des traumatismes divers et facilement curables.

Mais les bourses séreuses profondes, comme celle du psoas ou celle du grand trochanter, ont une symptomatologie plus discrète, et il leur faut atteindre un gros développement pour attirer l'attention du malade et de son médecin. De telles lésions n'ont pas à notre connaissance inspiré d'études d'ensemble et les recherches bibliographiques sont presque muettes à leur sujet.

On peut admettre cependant qu'à la suite d'un traumatisme plus ou moins violent, la bourse séreuse intéressée se rompt, qu'un épanchement sanguin se fait dans sa cavité et fuse par la déchirure, clivant les tissus voisins. Si la lésion n'est pas traitée immédiatement par l'extirpation de la poche et de son contenu, elle peut passer à la chronicité.

L'épanchement peut devenir séro-hématique, à peine rosé, le sang se décantant et pouvant s'organiser au contact de la face interne de la séreuse; celle-ci s'épaissit et forme une membrane épaisse analogue à celle des hygromas chroniques.

A ce stade peu évolué encore, l'intervention qui évacuera le contenu et la membrane (séreuse propre de la bourse intéressée) obtiendra facilement la guérison (obs. I et II de Paas et Schüller) (1).

Mais si on néglige cette affection, il est rare que l'on assiste à la régression pure et simple de l'épanchement hémorragique; il s'agit à ce stade, nous l'avons dit, en somme d'un hygroma chronique : l'hématome a distendu la poche, a modifié à son contact la bourse séreuse qui est irritée; sa rupture a favorisé l'épanchement sanguin dans les tissus voisins, réalisant ainsi une ou plusieurs vastes poches en communication avec la bourse séreuse traumatisée. Ainsi on observera de vastes collections, parfois en bissac, telles que celle de l'hygrama pré-rotulien mentionnée (obs. I), par Paas et Schüller, à contenu séro-hématique et à paroi épaissie; ou l'hygroma de la région du grand trochanter (obs. II) des mêmes auteurs, et qui avait l'allure d'un kyste sacculaire à contenu séreux, en communication avec la bourse du grand trochanter.

La poche irritée peut devenir sécrétante, et l'épanchement augmenter et s'étendre progressivement assez loin; elle peut même devenir proliférante par une réaction analogue à celle de certaines arthrites chroniques

(1) Paas et Schüller : « Développement des tumeurs kystiques géantes à la suite de la rupture de bourses séreuses. » (*Zentralblatt für Chirurgie*, t. LVII, n° 39, 27 septembre 1930.)

d'allure villeuse bien classiques (obs. de Bergeret, Audoin et Millot) (1).

Cependant, lorsque la lésion a été tolérée plusieurs années sans modifications, elle peut fort bien, pour une cause quelconque, — habituellement à la suite d'un traumatisme même léger, — se développer assez rapidement, devenir douloureuse et forcer le malade à consulter. C'est cette éventualité assez rare que représente notre observation.

Mais alors les conditions anatomiques sont modifiées, il n'y a que peu de liquide séreux, le sang décanté a laissé sur place des débris sidérosiques sous forme de boue brun chocolat, de caillots un peu rougeâtres; la poche et son diverticule deviennent un véritable cimetière de globules rouges. En outre les parois et de la bourse séreuse et de sa poche communicante sont progressivement modifiées au contact de ce sang, de ces débris sidérosiques. Nous avons en effet été frappés de l'allure verdâtre, vermoulue, squameuse, des aponévroses des fessiers, — face profonde de la poche et du fascia lata qui en constituait la face externe. Ces parois de plus étaient dures, et ce manque de souplesse empêchait la coalescence des deux faces et ne permettait pas de supprimer opératoirement la poche.

Chez notre malade, il a fallu curetter ces parois, suturer le tout sur un gros drain, et ce n'est qu'au bout d'un mois et demi et après quelques lavages modificateurs que nous avons pu obtenir une guérison intégrale.

TUMEUR MIXTE DU PROLONGEMENT MASSÉTÉRIN DE LA GLANDE PAROTIDE

par

Vergoz et Brincat.

Un indigène de cinquante-huit ans présente, dans la région faciale droite, une tumeur de la dimension d'un poing d'adulte; cette tumeur siège dans la partie inféro-postérieure de la région; en bas, elle recouvre l'angle du maxillaire; en haut, elle refoule le lobule de l'oreille et dépasse de deux travers de doigt l'horizontale de la commissure labiale qu'elle atteint du reste par son pôle antérieur.

La lésion aurait débuté il y a cinq ans environ, présentant une augmentation progressive pour atteindre son volume actuel : celui d'un poing d'adulte, volume qui maintenant depuis plusieurs mois est resté stationnaire; la peau qui la recouvre, à part une petite ulcération banale du reste en voie de cicatrisation, est saine, mais adhère au centre de la tumeur qui est irrégulière, bosselée, formée d'une agglomération de noyaux durs, de consistance cartilagineuse; la tumeur est parfaitement mobile sur le plan musculaire sous-jacent, elle ne s'accompagne d'aucun trouble fonctionnel, d'aucune gêne de la mastication, d'aucun trouble de l'audition; il n'existe pas de paralysie faciale; on ne note aucune hypertrophie des ganglions tributaires de la région.

(1) Bergeret, Audoin et Millot : « Volumineux kyste hémorragique de la bourse du psoas. » (*Annales d'Anatomie pathologique médico-chirurgicale*, t. XIII, n° 8, novembre 1936.)

L'extirpation est faite à l'anesthésie locale; la tumeur, grâce à un plan de clivage parfait, indemne de toute adhérence, se laisse parfaitement décoller du plan massétérin; en arrière, la dissection au bistouri la sépare facilement du bord antérieur de la parotide; on retrouve, dans la partie haute de la région massétérine, le canal de Sténon; au-dessous, les branches inférieures du facial ont été respectées par la dissection; du reste, dans les suites opératoires, aucun syndrome paralytique n'a été constaté au niveau de l'aile du nez ou de la commissure labiale.

FIG. 1.

La tumeur pèse 350 grammes; sa coupe macroscopique la montre parfaitement encapsulée, présentant une disposition lobulée caractéristique ; l'examen histologique, pratiqué par M. le professeur Montpellier, nous dit :

« Des prélèvements sont faits en divers points de la tumeur : partout le tissu conjonctif est très abondant, alors que le tissu épithélial se présente dispersé en travées assez grêles; on trouve dans le tissu conjonctif toutes les formations habituelles des tumeurs mixtes : en particulier, de très vastes plages mucoïdes avec zones de chondrification au début; par place, des cellules épithéliales sont isolées et noyées dans ce tissu muqueux, ce qui réalise au maximum l'aspect myxoïde.

« Les cellules épithéliales présentent leurs caractères habituels, cellules parfois sécrétantes groupées en écheveau ou en acini; on y trouve des kystes mucoïdes et des globes cornés; il n'existe aucun signe de malignité. »

Nous avons fait le diagnostic topographique de tumeur du prolongement massétérin, parce que la lésion, quoique empiétant légèrement sur la région postérieure, appartenait cliniquement à la région massétérine, d'autant que si elle s'était développée dans le corps même de la glande, elle aurait très certainement, de par son volume, déterminé, par gêne de l'abaissement du maxillaire, des troubles de la mastication, et notre dissection, du reste, n'a pas été inquiétée par la présence des éléments vasculo-nerveux importants de la région parotidienne ; d'autre part, la présence du canal de Sténon dans la partie haute de la plaie opératoire, l'intégrité anatomique de la loge parotidienne, indiquaient bien qu'il ne s'agissait pas d'une tumeur d'une parotide en ectopie massétérine, anomalie anatomique signalée par Grüber et Mlle Robineau (Société Anatomique, 1897).

Cette localisation spéciale des tumeurs mixtes de la parotide dans le prolongement massétérin semble être d'une excessive rareté; les recherches bibliographiques que nous avons faites ne nous ont révélé que des

localisations tumorales du prolongement pharyngé : Royo (*Journal de Chirurgie*, t. 13); Sertoli (t. 4); Roche : tumeurs mixtes du prolongement pharyngien (*Archives nationales de Laryngologie*, Paris, 1924); Leriche (*Presse médicale*, 1935) : à l'occasion de deux observations, l'auteur décrit une nouvelle voie d'abord de ces tumeurs du prolongement pharyngé : voie cervicale prédigastrique.

Dans le *Bristish Journal of Surgery*, 1932, Graupham-Hill présente une observation identique à la nôtre, la masse volumineuse occupe la région massétéro-jugale, mais il s'agit en réalité d'une tumeur des glandes molaires, d'un « adénome solide ».

Nulle part donc nous n'avons pu retrouver une observation de tumeur mixte parotidienne s'étant développée au dépens du prolongement massétérin : c'est la rareté, inexpliquée du reste, de cette localisation, qui nous a incités à présenter cette observation.

L'ABSENCE DES MUSCLES PECTORAUX

par

Ion Frasin (Prép. Inst. Anat. Iassy) **et C. Strat** (Asist. Univ.).

Parmi les rares variantes musculaires signalées par les anatomistes, on décrit également l'absence du grand et du petit pectoral, partielle ou totale, uni- ou bilatérale.

Mais, habituellement, l'absence du grand pectoral est accompagnée par celle du petit pectoral, et même par celle du grand dentelé, etc.

Il paraît que ces variantes sont congénitales, le processus morbide agissant sur les muscles pendant la vie embryonnaire (L. Testut).

Le Double pense que ces absences musculaires peuvent être dues à d'autres processus pathologiques comme : l'atrophie musculaire progressive, la transformation fibreuse, les traumatismes survenus pendant la vie.

Parcourant l'échelle zoologique, on observe l'absence de la portion claviculaire du grand pectoral chez l'orang (Bischoff), chez le *cercopithèque* et chez le *macaque* (Meckel), tandis que la portion sterno-chondrale manque elle aussi chez quelques espèces de singes (Broça), par exemple chez le *Cynocephalus Anubis*.

Nos observations concernent deux cas suivants :

OBSERVATION I. — Il s'agit d'un jeune étudiant âgé de vingt et un ans, qui s'est présenté à l'hôpital, en accusant des palpitations et des douleurs dans la région précordiale. A cette occasion, nous avons découvert son anomalie. L'observation de ce malade est la suivante :

Antécédents hérédo-collatéraux : Sans importance.

Antécédents personnels : Paludisme pendant l'enfance.

Historique : Il observe l'absence de ses pectoraux du côté gauche, par hasard, à l'âge de seize ans, pendant l'heure d'éducation physique. Etat général satisfaisant. Type asthénique.

Etat présent : Le thorax est assymétrique. Le relief des muscles pectoraux du côté droit bien ébauché, tandis que, du côté gauche, on observe une surface

plane qui s'étend jusque sous la clavicule, sur laquelle surface on remarque le relief des côtes.

La paroi antérieure de l'aisselle du côté gauche manque totalement. Du creux de l'aisselle, on arrive directement sur la paroi antérieure de la poitrine; nulle trace du bord inféro-externe des pectoraux.

La circonférence thoracique pendant l'expiration est de 91 centimètres. L'hémithorax gauche mesure 44 centimètres, et celui de droite 47 centimètres.

La clavicule gauche très saillante, l'épaule plus haute que du côté droit et projetée en avant, laissant pendre les membres le long du corps, le bras gauche tout à fait accolé au tronc et les téguments de la région antérieure de l'aisselle forment un pli recourbé dont la concavité regarde en bas.

Le muscle deltoïde gauche bien plus développé que celui de droite. La circonférence du bras droit, au niveau de l'aisselle, est de 40 centimètres, tandis qu'elle mesure 37 centimètres au bras gauche.

Les mouvements du membre supérieur gauche sont normaux en toutes directions.

En faisant opposition aux mouvements d'adduction et de projection en avant du membre supérieur gauche, nous n'observons aucune déformation de la région pectorale gauche. En ce qui concerne la force musculaire pour le mouvement d'adduction, on constate qu'elle est beaucoup diminuée du côté gauche. Pendant tous ces mouvements, l'épaule gauche reste plus haute que l'autre.

En palpant la région antérieure de l'hémithorax gauche, on constate que les téguments glissent sur la face externe même des côtes.

On constate aussi l'absence totale du mamelon gauche, qui est remplacé par une petite fossette au milieu de l'aréole.

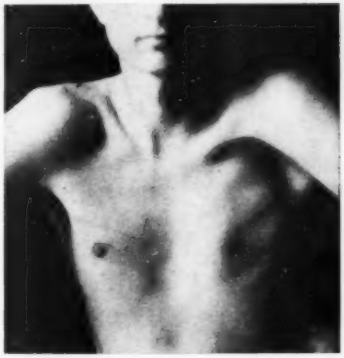

FIG. 1.

L'action des pectoraux est suppléée par celle du muscle deltoïde, qui exécute le mouvement d'adduction, de projection antérieure et de croisement des bras. Les muscles grand et petit ronds, grand dorsal, sus- et sous-épineux, et le sous-scapulaire, contribuent aussi à ces mouvements. L'action secondaire respiratoire, exécutée par les pectoraux dont nous connaissons leur rôle dans les mouvements du thorax, manque totalement de ce côté.

OBSERVATION II. — Il s'agit d'un malade âgé de vingt-huit ans, qui se présente un jour à la consultation en accusant des douleurs dans l'hémithorax droit, avec toux et expectoration abondante. Il présente aussi des palpitations. Pouls : 90.

Antécédents héréditaires : Sans importance.

Antécédents personnels : Tuberculose pulmonaire.

Historique : Le malade ne vient d'apercevoir l'absence partielle de ses muscles pectoraux, du côté droit, qu'après notre consultation.

L'état général est satisfaisant. Type pycnico-athlétique.

Etat présent : L'hémithorax droit est moins grand que son congénère. Le relief du muscle pectoral du côté droit est effacé dans la partie inférieure où le tégument glisse directement sur la surface des côtes, qui sont très bien évidentiées. Vers la partie supérieure, on observe pourtant très bien la portion claviculaire du muscle grand pectoral droit. Le muscle deltoïde droit est plus développé que celui du côté opposé.

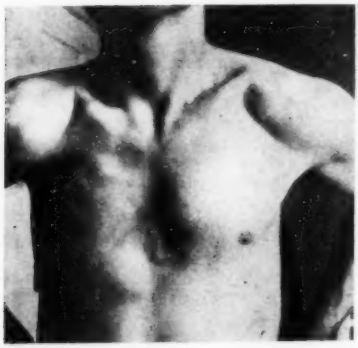

FIG. 2.

La circonférence du bras droit au niveau de l'aisselle est plus grande que celle du bras gauche. Les mouvements du membre supérieur droit sont normaux, et aussi la force musculaire en rapport avec celle du côté opposé.

En faisant opposition aux mouvements d'adduction et de projection en avant du membre supérieur droit, nous observons (voir la fig. 2) le relief de la portion claviculaire du muscle grand pectoral droit.

On observe aussi l'absence de la mamelle du mamelon et du muscle grand dentelé droit du même côté.

Il nous semble que l'absence de cette portion du muscle grand pectoral est suppléée d'une façon quelconque par le développement exagéré du faisceau antérieur du muscle deltoïde.

BIBLIOGRAPHIE

1. LE DOUBLE (A.-F.) : *Anomalies musculaires.*
2. RAUBER-KOPSCH : *Lerbuch der Anatomie*, vol. III.
3. TESTUT (L.) et LATARJET (A.) : *Traité d'anatomie humaine*, 1928.
4. TESTUT (L.) : *Les anomalies musculaires chez l'homme.* Masson, édit.

LE TUBERCULE DIT DE « BOUISSON »

par

G. Lazorthes et A. Lhez (de Toulouse).

A la partie toute supérieure de la grande échancrure sciatique existe un tubercule appelé en général tubercule de Bouisson. Il est souvent signalé dans les ouvrages de technique opératoire, alors qu'au contraire la plupart des traités d'anatomie n'en parlent pas, bien qu'il soit nettement représenté sur les dessins.

Nous avons cru intéressant de reprendre son étude en raison de l'oubli dans lequel on le tient, des confusions faites à son sujet et aussi de son importance pour la recherche de l'artère fessière. Son intérêt nous est apparu à l'occasion d'un travail que nous avons fait sur la morphologie et les caractères sexuels de la grande échancrure sciatique (1).

Nous avons étudié 150 bassins d'adultes dont 70 féminins et 80 mas-

(1) « La grande échancrure sciatique, étude de sa morphologie et de ses caractères sexuels. » (*Archives d'Anatomie, d'Histologie et d'Embryologie* [à paraître].)

culins, et 40 bassins d'enfants dont 25 féminins et 15 masculins. Ces bassins proviennent des laboratoires d'anatomie des Facultés de Médecine de Strasbourg et de Toulouse.

On cherche vainement la description du tubercule dans les articles écrits par Bouisson, en 1845 et 1858, sur la ligature de l'artère fessière, et dans les 14 volumes publiés par F. Chavernac sur les œuvres com-

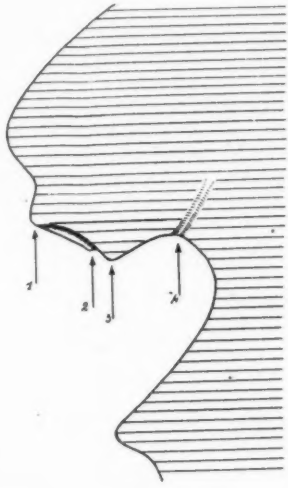

Fig. 1.

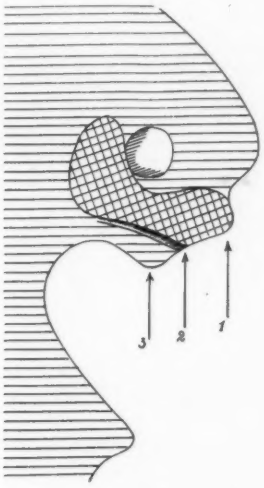

Fig. 2.

Fig. 1. — *Grande échancrure sciatique* (vue postérieure).

1, épine iliaque postéro-inférieure. *2*, partie postérieure du sulcus préauricularis de Zaaijer ou gouttière périauriculaire de Verneau. *3*, tubercule du pyramidal. *4*, gouttière de l'artère fessière.

Fig. 2. — *Grande échancrure sciatique* (vue antérieure).

1, tubercule du pyramidal. *2*, sulcus préauricularis de Zaaijer ou gouttière périauriculaire de Verneau (partie antérieure). *3*, épine iliaque postéro-inférieure.

plètes de cet auteur. Au niveau de l'échancrure sciatique, « il existe, dit Bouisson, une arcade dont la concavité embrasse le paquet vasculo-nerveux fessier et dont les extrémités, s'attachant à la partie osseuse de l'échancrure, forment un anneau complet. La partie fibro-celluleuse de cet anneau n'offre pas une égale résistance chez tous les sujets. Elle marque la terminaison d'une espèce de canal qui mériterait le nom de canal fessier ». Si d'après cela on peut parler d'une arcade ou même d'un canal fessier de Bouisson, il est évident qu'on ne peut pas décrire sous ce nom un tubercule qu'il ne signale même pas.

Champenois, en 1875, dans une étude sur la ligature de l'artère fes-

sière, cite sans le décrire ce tubercule qu'il nomme « arrière-tubercule de la courbe supérieure de la grande échancrure sciatique ».

Morestin écrit dans sa thèse (1894) : « Un peu en avant, à 4 millimètres de l'articulation sacro-iliaque, on observe un nouveau tubercule pointu et conique, petit, mais *constant encore innominé à l'heure actuelle*; je l'appellerai tubercule du ligament sacro-iliaque, car, bien que le pyramidal lui envoie quelques fibres, il n'a pas d'autres raisons d'être que la présence de ce très fort trousseau fibreux généralement aussi passé sous silence. »

En 1894, ce tubercule ne portait donc pas encore le nom de Bouisson. Comment et à partir de quand la description en fut-elle attribuée à cet auteur ? A notre connaissance, c'est Testut et Jacob (1906) qui en parlent pour la première fois. Y a-t-il eu alors confusion ?

P. Huard, M. Montagné et L. Pales remarquent le peu de fondement d'une telle appellation et signalent les noms donnés au tubercule par Champenois et Morestin, et aussi d'autres tels que : tubercule du pyramidal et tubercule préarticulaire. Les amateurs d'ostéologie n'ont que l'embarras du choix, soulignent-ils.

D'après nous, la meilleure des appellations est celle de tubercule du pyramidal, et nous allons essayer de dire pourquoi.

Le tubercule du pyramidal siège en général, comme le dit Morestin, à 4 millimètres en dehors du bord inférieur de l'interligne sacro-iliaque. Cette situation n'est pas constante, car il peut se recourber en dedans et recouvrir en bas l'interligne articulaire, ou aussi en être distant de 1 centimètre au moins. Ceci dépend d'ailleurs de sa forme.

La forme du tubercule du pyramidal est excessivement variable. Certaines fois, il a l'aspect d'une grosse apophyse rugueuse irrégulière de 1 cm. 5 de base; d'autres fois, le doigt qui le cherche sur la courbe supérieure de la grande échancrure sciatique n'accroche pas la moindre rugosité à son emplacement normal. Il n'est donc pas constant comme Morestin l'affirme. Nous l'avons vu une fois constitué par une crête osseuse percée d'un trou destiné sans doute au passage d'une artériole.

De chaque côté du tubercule, on voit plus nettement un sillon. En dedans, c'est le sillon préauriculaire de Zaaijer ou gouttière périauriculaire de Verneau qui contourne le bord inférieur de la facette auriculaire de l'os coxal. En dehors, c'est la gouttière souvent inapparente que l'artère fessière creuse dans le fond iliaque externe. Quand ces deux sillons existent, le tubercule est très apparent.

Nous avons étudié les variations de forme du tubercule. Pour cela nous avons considéré trois cas suivant que nous nous trouvions en présence soit d'un tubercule bien développé, saillant, soit à peine ébauché mousse, soit absent. Nous résumons nos résultats dans ce tableau :

	Femmes (70) Tubercule		Hommes (80) Tubercule	
	droit	gauche	droit	gauche
	°/₀	°/₀	°/₀	°/₀
Net	35	21,6	61	54,6
Ebauché	38	54	35,3	40,4
Absent	27	24,4	3,7	5

De ce tableau on peut déduire les faits suivants :

Le tubercule du pyramidal *n'est pas constant.* Chez la femme, il n'est pas rare de ne pas en trouver la trace. Chez l'homme, son absence est exceptionnelle. Signalons que, sur les trois cas masculins où il manquait, deux concernaient des bassins de bossus.

Le tubercule du pyramidal est toujours *mieux dessiné chez l'homme que chez la femme.* Chez elle, il est souvent remplacé par une simple éminence rugueuse. L'examen des bassins d'enfants a confirmé cette constatation et nous a de plus montré la grande netteté du tubercule à partir de la quatorzième année.

Dans les deux sexes, le tubercule du pyramidal est *plus net à droite qu'à gauche.*

Le tubercule du pyramidal rentre dans le groupe des apophyses déterminées par des insertions musculaires. *Son plus ou moins grand développement nous paraît lié à l'importance des fibres extrapelviennes du pyramidal qui se fixent sur lui, et plaide en faveur de l'appellation qui nous paraît la meilleure : celle de tubercule du pyramidal.*

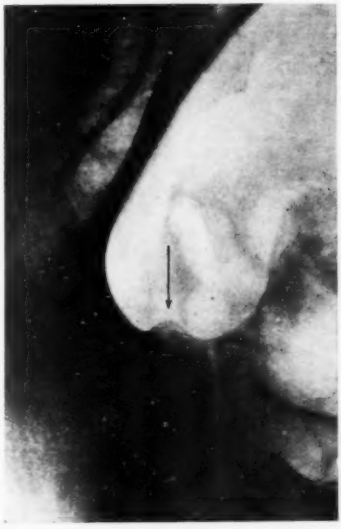

FIG. 3. — *Le tubercule du pyramidal tel qu'il apparaît sur une radiographie du bassin.*

Les dissections que nous avons entreprises sur ce sujet ont d'ailleurs confirmé cette manière de voir: *le tubercule est complètement caché par les fibres extrapelviennes du pyramidal qui s'insèrent sur lui.* Le moyen fessier en est séparé par le tronc de l'artère fessière ou par sa branche superficielle. L'espace intermusculaire situé entre le pyramidal et le moyen fessier, et où se trouve cette artère, se termine donc en haut en dehors du tubercule. Sa partie supérieure est quelquefois fermée par des fibres d'union allant d'un muscle à l'autre; ce sont surtout des fibres du moyen fessier réunies sur un petit tendon qui s'accole au pyramidal, passe en dedans de l'artère fessière et se termine juste en dehors du tubercule du pyramidal (arcade de Bouisson ?).

Nous n'insisterons pas davantage, car nous nous proposons d'étudier ultérieurement les arcades décrites dans cette région par Bouisson et Champenois. Retenons simplement que le tubercule qui nous intéresse sert essentiellement de point d'attache au pyramidal et que, de ce fait, la partie utilisable, peut-on dire, de la grande échancrure sciatique, c'est-à-dire la partie libre d'attache musculaire, commence en dehors de lui.

BIBLIOGRAPHIE

Bouisson (E.-F.) : « Mémoires sur les lésions des artères fessières et sur les opérations qui leur conviennent. » (*Gazette médicale de Paris*, 1845, pp. 161-180-195.

Id. : *Tribut à la chirurgie ou mémoires sur divers sujets de cette science*, 1858.

Id. : *Œuvres complètes publiées par Félix Chavernac (d'Aix)*. Paris, Masson, 1903, 14 vol.

Champenois : « Urgence et sûreté pour la ligature de l'artère fessière dans le cas d'hémorragie traumatique de ce vaisseau. » (*Rec. de Méd. et Pharm. militaire*, Paris, 1871.)

Huard (P.), Montagné (M.) et Palès (L.) : « L'artère fessière, indications anatomo-chirurgicales. » (*Ann. d'Anat. path. et norm. méd.-chir.*, t. VII, n° 8, novembre 1930.)

Morestin : « Des opérations qui se pratiquent par la voie sacrée. » (*Thèse*, Paris 1894.)

Testut et Jacob : *Traité d'anatomie topographique*, 1906.

Verneau : « Le bassin dans les sexes et dans les races. » (*Thèse*, Paris, 1875.)

(Travail des Laboratoires d'Anatomie de Toulouse et de Strasbourg.)

DE LA RÉSISTANCE DES LIGAMENTS DES GRANDES ARTICULATIONS DES MEMBRES

par

H. Rouvière et G. Cordier.

Il paraît *a priori* facile d'évaluer la résistance d'un ligament en exerçant sur lui — après section de tous les autres moyens d'union de l'articulation — des tractions de plus en plus fortes par des poids attachés au segment du corps sous-jacent. Le poids total supporté par le ligament et qui détermine sa rupture mesure sa résistance. C'est de cette manière que Poirier et Gilis ont constaté que le ligament rond de l'articulation coxo-fémorale résiste à des tractions de 30 à 50 kilos. Le tableau 1 reproduit les résultats que nous avons obtenus, Cordier et moi, sur un premier sujet frais, c'est-à-dire non embaumé, adipeux, âgé d'environ cinquante ans.

Sur un deuxième sujet âgé de quarante-deux ans, nous avons recherché, pour quelques ligaments articulaires, s'il y avait un rapport entre la résistance à la rupture et la surface de section du ligament mesuré dans un plan perpendiculaire à la direction des faisceaux ligamenteux. Comme le montre le tableau II, la résistance est approximativement proportionnelle à la surface pour les ligaments qui ont une texture serrée, comme le ligament latéral externe du genou, le faisceau vertical du ligament latéral interne de la même articulation, ou encore comme le ligament latéral interne de l'articulation métacarpo-phalangienne du médius. Pour ces ligaments, la résistance, calculée en kilos, est à la surface mesurée en millimètres carrés, comme 3 est à 2.

TABLEAU I

Nom du ligament	Poids ayant déterminé la rupture du ligament (en kilos)	Avec arrachement osseux	Sans arrachement osseux
Ligament latéral externe de l'articulation métatarso-phalangienne du gros orteil.....	15		+
Ligament latéral interne de l'articulation tibio-tarsienne.....	33	+	
Ligament latéral externe de l'articulation tibio-tarsienne.....	43		+ Arrachement sur une partie seulement de l'insertion péronière.
Ligament latéral externe du genou.		+	
Ligament latéral interne du genou (ligament entier).....	70	+	
(Partie principale; fémoro-tibiale).	30		+
Faisceau ilio-pétrochantérien du ligament ilio-fémoral.....	70		+
Ligament latéral de l'articulation inter-phalango-phalanginienne du médius.....	25		+
Ligament radio-carpien antérieur de l'articulation du poignet.....	20		+
Ligament latéral externe du coude.	29		+
Ligament latéral interne du coude.	30		+
Ligament coraco huméral.....	18		+

TABLEAU II

Nom du ligament	Poids ayant déterminé la rupture (en kilos)	Surface de section en millimètres carrés
Ligament latéral externe du genou .	21	13
Ligament latéral interne du genou (partie principale, verticale, du ligament).....	30	18
Ligament latéral interne de l'articulation métacarpo-phalangienne du médius.....	20	12
Ligament latéral interne du coude .	35	33

D'autres ligaments ont une texture différente. Les faisceaux sont en partie ou en totalité séparés les uns des autres par un tissu celluleux interfasciculaire plus ou moins abondant. C'est le cas du ligament latéral interne du coude dont le faisceau moyen est épais et dense, tandis que les faisceaux antérieur et postérieur sont minces et composés de fascicules juxtaposés et séparés par des espaces interfasciculaires remplis de tissu conjonctif peu serré. Pour ce ligament, le rapport de la résistance à la surface de section est d'environ 1/1.

En somme, il existe un rapport précis, non pas entre la résistance d'un ligament et sa surface de section, mais entre cette résistance et la surface de section de ses faisceaux fibreux. On ne peut établir ce rapport pour deux raisons : 1° parce que la traction détermine, parfois, un arrachement osseux à l'une des insertions ligamenteuses; 2° parce qu'on ne peut pas calculer très exactement sur la coupe d'un ligament la surface de section des faisceaux fibreux qui le composent à l'exclusion de celle du tissu conjonctif interfasciculaire.

UN CAS DE CROSSE AORTIQUE DROITE SANS DEXTROCARDIE, MAIS AVEC UNE ANOMALIE RARE DU POUMON DROIT

par

G. Apostolakis et A. Savva.

Lors des exercices des étudiants dans la salle anatomique, nous avons observé sur le cadavre d'un homme de vingt-quatre ans, mort à la suite de tuberculose pulmonaire, un cas de crosse aortique droite avec d'autres anomalies des organes avoisinants et surtout du poumon droit qui avait deux sommets (fig. 1).

De telles anomalies étant rares, nous avons cru devoir les publier.

Description de l'anomalie. — Il est bien connu que l'aorte a la forme d'un bâton de berger et se porte, au commencement, en haut, à droite et en avant, enveloppée dans le péricarde fibreux (aorte ascendante); elle se courbe dans la suite en forme d'arc et va en arrière et à gauche au-dessus du pédicule du poumon gauche (crosse aortique); ensuite, et au niveau du flanc gauche de la quatrième vertèbre dorsale, elle se recourbe en bas et, après jonction avec le ligament artériel, chemine tout le long de la colonne vertébrale (aorte descendante), se divisant en aorte thoracique et aorte abdominale. L'aorte thoracique chemine d'abord sur le côté gauche et ensuite en avant de la colonne vertébrale venant en relation à droite avec l'œsophage. Celui-ci, dans la suite, se porte par devant.

Dans notre cas, l'aorte se porte du ventricule gauche, en haut et en avant, en formant ainsi sa première partie, l'aorte ascendante, de façon normale. Elle est enveloppée par le péricarde et a une longueur de 6 centimètres; elle est en rapport d'une part, à droite avec la veine cave supérieure, et de l'autre, à gauche avec l'artère pulmonaire, et en arrière avec la branche droite de cette dernière.

La crosse aortique et l'aorte descendante continuent l'aorte ascendante, mais elles ont une forme anormale.

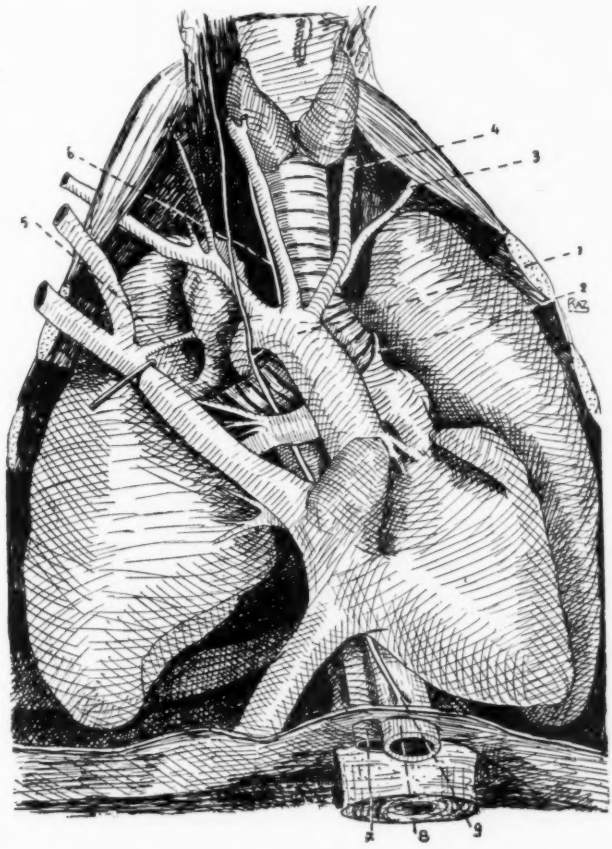

FIG. 1. — *Cœur et poumons par-devant.*

1, crosse aortique cheminant au-dessus de la bronche droite. *2*, ligament artériel. *3*, artère sous-clavière gauche, cheminant derrière la trachée et l'œsophage. *4*, carotide primitive gauche. *5*, grande veine azygos cheminant à travers les deux sommets du poumon droit. *6*, nerf laryngé inférieur droit. *7*, aorte abdominale. *8*, œsophage. *9*, nerf pneumogastrique droit cheminant devant l'œsophage.

1° *La crosse aortique.* — Elle se porte obliquement en arrière et à droite, et se place sur le côté droit de la trachée, sur la bronche droite

et sur la branche droite de l'artère pulmonaire (fig. 1); après les avoir contournées, elle va derrière elles obliquement en dedans, vers la colonne vertébrale, où elle se continue par l'aorte thoracique au niveau du côté de la quatrième vertèbre dorsale. De cette crosse aortique anor-

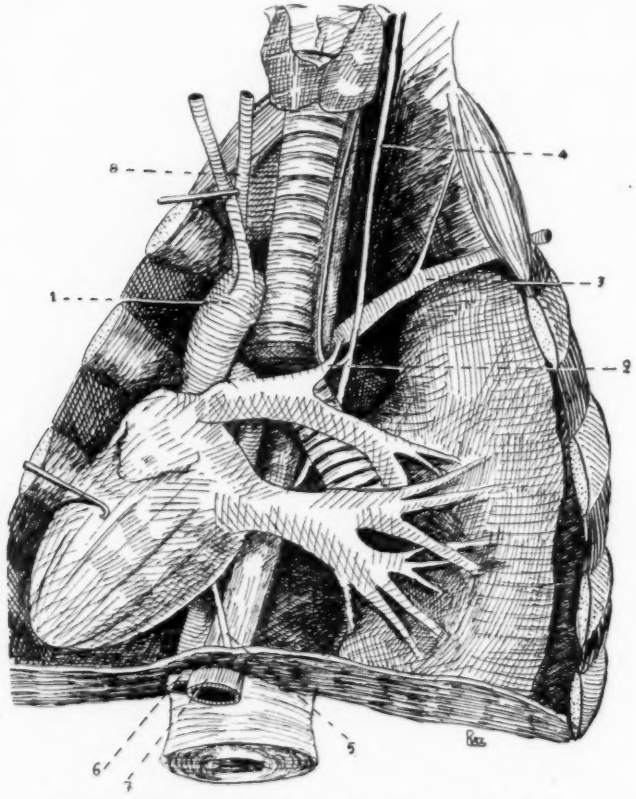

Fig. 2. — *Poumon gauche, de côté, et cœur tiré à droite.*

1, crosse aortique. *2*, ligament artériel. *3*, artère sous-clavière gauche. *4*, nerf pneumogastrique gauche. *5*, nerf pneumogastrique droit. *6*, aorte abdominale. *7*, œsophage. *8*, nerf laryngé inférieur gauche formant courbe autour du ligament artériel.

male, les branches suivantes prennent naissance de gauche à droite :

a) La carotide primitive gauche commence à la crosse aortique; elle se porte d'abord en avant et ensuite à gauche de la trachée (fig. 1).

b) La carotide primitive droite, commençant à 0,5 cm. de distance de la précédente, se porte vers la droite de la trachée (fig. 1).

c) L'artère sous-clavière droite commence aussi à une distance de 0,5 cm. de la précédente; il n'y a pas de tronc brachio-céphalique. La sous-clavière naît du point le plus incurvé de la crosse aortique, quand cette dernière se trouve au-dessus de la bronche droite (fig. 1).

d) L'artère sous-clavière gauche est la dernière branche de la crosse

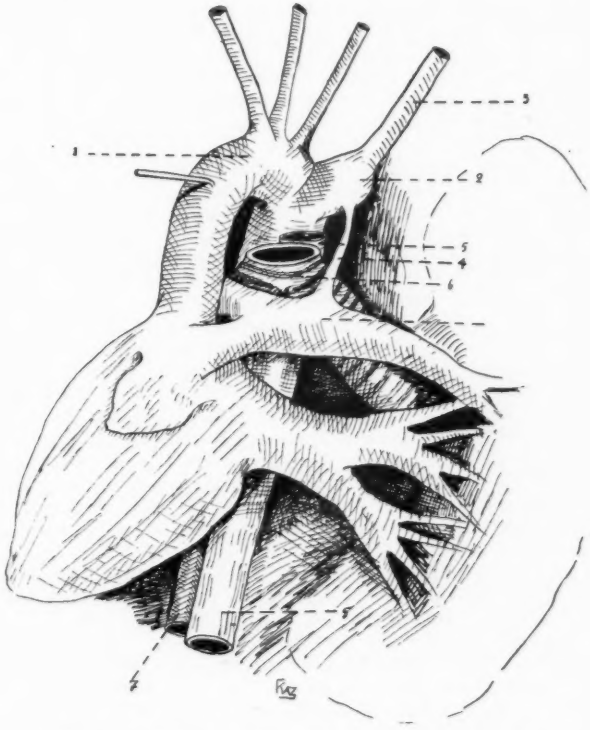

FIG. 3. — *Cœur et crosse aortique tirés avant-droit.*

La trachée et la partie supérieure de l'œsophage ont été enlevées. *1*, crosse aortique. *2*, commencement de l'artère sous-clavière gauche, large caractéristique. *3*, artère sous-clavière gauche. *4*, ligament artériel. *5*, œsophage. *6*, trachée. *7*, aorte thoracique.

aortique; elle prend naissance au point où commence l'aorte descendante à une distance de 2,5 cm. de l'artère sous-clavière droite. Digne de mention est son commencement qui présente ostensiblement une grande largeur, presque égale à celle de l'aorte (fig. 3); mais à une distance de 1 centimètre du commencement, elle se rétrécit et présente une largeur égale à l'artère sous-clavière droite (fig. 2 et 3). En raison de cette grande

largeur du commencement de cette artère, l'aorte descendante prend la forme d'un Y ou d'un cœur de carte de jeu (fig. 3). Dans la suite, l'artère sous-clavière gauche, se dirigeant irrégulièrement derrière la trachée et l'œsophage et devant la colonne vertébrale, va vers la fosse sous-clavière gauche. Il faut aussi mentionner le fait que cette artère, à la limite où elle se rétrécit, s'unit avec le ligament artériel (fig. 3). Ainsi l'aorte ascendante, la crosse aortique, le ligament artériel et l'artère pulmonaire forment un anneau large de forme elliptique, contenant l'œsophage et la trachée avec sa division (fig. 3).

2° *L'aorte thoracique.* — Elle commence à droite de la quatrième vertèbre dorsale et va initialement vers la droite et ensuite devant la colonne vertébrale, avec l'œsophage à gauche, lequel, à sa partie basse, se porte en avant (fig. 1, 2, 3).

A part l'anomalie décrite ci-dessus, nous en avons trouvé d'autres portant sur les organes avoisinants, dont quelques-unes remarquables du point de vue anatomique, et d'autres, du point de vue pratique. Ces anomalies concernent le poumon droit, la grande veine azygos, les nerfs pneumogastriques, les laryngés inférieurs, l'artère pulmonaire et l'œsophage.

Le poumon droit a deux sommets, dont l'un externe, plus volumineux, représente le sommet pulmonaire proprement dit ; l'interne, plus petit, commence par une base étroite un peu au-dessus du hile du poumon (fig. 1); elle a une longueur (= hauteur) de 6 centimètres, et une largeur à la base de 1,5 cm. et à la partie libre de 3 centimètres. La grande veine azygos, entre ces deux parties du sommet du poumon droit, se dirige en sens sagittal d'arrière en avant, entourée d'un pli de la plèvre et s'ouvrant par derrière à la veine cave supérieure (fig. 1). Mais tandis que dans la position normale la grande veine azygos monte sur le pédicule du poumon droit, dans notre cas elle va un peu plus haut (3 centimètres) étant donné que sur le pédicule du poumon, ici se trouve la crosse aortique (fig. 1).

Le nerf pneumogastrique droit est initialement porté devant l'artère sous-clavière; il entre dans la suite dans la voûte thoracique et chemine sur le côté droit de la trachée. A partir de ce point, son trajet est anormal; au lieu de se diriger derrière la bronche droite et ensuite derrière l'œsophage, il passe devant la crosse aortique, où il donne le nerf laryngé; se dirigeant ensuite derrière la bronche droite, passe en avant de l'aorte thoracique et, finalement, en avant de la partie basse de l'œsophage (fig. 1 et 2).

Le nerf pneumogastrique gauche s'enfonce de manière normale dans le thorax, cheminant en deçà de la carotide primitive gauche, et ensuite vers la partie antérieure de l'aorte sous-clavière gauche; il fournit le nerf laryngé inférieur autour du ligament artériel (fig. 2); son trajet ensuite est normal vers le côté et finalement derrière l'œsophage.

Des nerfs laryngés inférieurs, le gauche se détache au niveau de la quatrième vertèbre dorsale, forme une anse qui embrasse l'insertion du ligament artériel et se porte ensuite normalement vers la gouttière, qui se forme entre l'œsophage et la trachée. Le nerf droit a une origine et un trajet anormaux, tandis que normalement ce nerf se détache du nerf pneumogastrique au niveau de l'ouverture supérieure du thorax; dans notre cas, il prend naissance bien plus profondément, tout en embrassant

dans une anse la crosse aortique droite d'avant en arrière. Il monte ensuite en haut, à droite de la trachée (fig. 1).

L'artère pulmonaire se détachant du ventricule droit se dirige verticalement en haut et en arrière, à gauche de l'aorte ascendante et devant le commencement de la bronche droite, où elle se divise en deux branches; celle de gauche, allant par-dessus la bronche gauche, s'enfonce dans le hile du poumon. Celle de droite est plus longue, se porte derrière l'aorte ascendante et la veine cave supérieure, et continue son trajet en avant et au-dessous de la bronche droite pour s'enfoncer dans le hile du poumon.

Au point où l'artère pulmonaire se divise en deux, et plus spécialement là où commence sa branche gauche, se détache le ligament artériel, qui se dirige à gauche de la trachée et de l'œsophage, s'unit à l'artère sous-clavière gauche, là où sa partie initialement large se rétrécit à sa largeur normale (fig. 3).

Enfin le trajet de la partie thoracique de l'œsophage est aussi anormal. Au lieu d'un œsophage, cheminant normalement vers le médiastin postérieur au commencement derrière la trachée, ensuite derrière la crosse aortique et la bronche gauche, et laissant l'aorte thoracique à gauche pour décrire une courbe frontale dont la partie connexe fait face à droite, dans notre cas, l'œsophage, indépendamment de l'altération de ses rapports topographo-anatomiques en raison du trajet anormal de la crosse aortique et de l'aorte thoracique, cheminant à sa droite, dessine une courbe frontale, dont la partie connexe fait face à gauche, formant un sillon avec l'aorte thoracique.

En résumé, nous avons observé sur ce sujet les anomalies suivantes : 1° Crosse aortique droite; 2° absence du tronc brachio-céphalique; 3° naissance anormale de l'artère sous-clavière gauche de la terminaison de la crosse aortique, et trajet anormal derrière l'œsophage; 4° poumon droit à deux sommets; 5° trajet anormal de la grande veine azygos entre les deux sommets du poumon droit; 6° trajet anormal des nerfs pneumogastriques, le droit allant devant, et le gauche derrière l'œsophage; 7° naissance et trajet anormaux du nerf laryngé inférieur droit, autour de la crosse aortique; 8° insertion anormale du ligament artériel sur l'artère sous-clavière gauche, et 9° trajet anormal de la partie thoracique de l'œsophage.

Littérature anatomique. — Plusieurs cas de crosse aortique droite sont mentionnés dans la littérature anatomique, mais ils se rapportent à des transpositions de viscères *(situs inversus)* avec dextrocardie, donc déplacement de la crosse aortique vers le côté droit. Des cas, au contraire, comme le nôtre, où le cœur et les autres organes ont une position régulière, mais où la crosse aortique se porte vers le côté droit, y sont bien rares.

B. Adachi (1928), qui s'est longuement occupé du système circulatoire des Japonais, ne fait mention que d'un seul cas pareil. Un second cas d'un Japonais (avec naissance à droite de l'artère sous-clavière gauche) fut dernièrement publié (1935) par Miyake.

L'anomalie est observée plus fréquemment chez les Européens, dont les cas suivants ont été publiés :

Cas de D. Sprong et C. Norman : les branches de la crosse aortique prennent naissance dans l'ordre suivant : tronc brachio-céphalique, carotide primitive droite, artère sous-clavière droite.

Cas de Roschdestwensky : semblable au nôtre, mais le nerf pneumogastrique droit est porté derrière la crosse aortique et le nerf laryngé inférieur qui y commence contourne l'aorte d'arrière à l'avant.

Cas de Hoepke : observé sur un embryon de six mois avec canal de Botal perméable. Sa description fait mention d'un travail de Grüber sur le trajet de la crosse aortique au-dessus de la bronche droite sans transposition des viscères.

Cas de Tichomirow : analogue au nôtre.

Double cas de Monteiro : observé sur les embryons de deux jumeaux.

Cas de G. Pense : décrit en détail, semblable au nôtre. Sa description fait mention des cas similaires publiés par Dittrich, Dubreuil, Quain.

Enfin Testut, dans son Anatomie, mentionne que la crosse aortique droite est régulièrement accompagnée d'une transposition des viscères; il ne fait mention que d'un cas de Panas, où les viscères ont une position normale.

A part la crosse aortique droite, parmi les autres anomalies présentées par le sujet que nous avons observé, la plus importante est le double sommet du poumon droit et le trajet anormal de la grande veine azygos. Cette variation est moins rare que l'anomalie ci-dessus de la crosse aortique droite. Elle est connue dans la littérature internationale sous le nom de « lobule de la grande veine azygos » (en entendant par là que la partie interne du sommet du poumon droit se trouve en dedans de la grande veine azygos); elle est aussi connue sous le nom de « lobule de Wriesberg », du nom du premier auteur qui l'a décrite. Des cas pareils ont été publiés par Hasse, Fischer, Gennadiew et autres, ainsi que par notre professeur G. Sclavunos, dans les *Archives de Médecine*, en 1918.

Sur notre sujet sont réunies deux anomalies très rares, soit la crosse aortique droite et le poumon à deux sommets.

Explications des variations. — L'anomalie de trajet de la crosse aortique, ainsi que celle de l'origine de ses plus grandes branches, surtout de l'artère sous-clavière gauche, est aisément expliquée par l'anatomie comparée et l'embryologie; dans la plupart des cas il s'agit de variations rétrogrades étant donné qu'un grand nombre de ces anomalies, chez l'homme, se présentent normalement chez d'autres vertébrés; la crosse aortique droite chez les oiseaux est considérée comme l'état normal.

L'anatomie comparée nous apprend encore que chez les vertébrés inférieurs (amphibies et reptiles), il y a deux crosses aortiques, droite et gauche; par contre, chez les oiseaux et les mammifères, l'une disparaît en laissant subsister l'autre. Ainsi les oiseaux conservent la crosse aortique droite, tandis que les mammifères la crosse aortique gauche seule a subsisté.

D'un autre côté, l'embryologie nous apprend que la crosse aortique et l'artère sous-clavière gauche naissent du quatrième arc aortique gauche et de sa région, tandis que, par contre, le quatrième arc aortique droit disparaît, et que, de cette région, dérivent seuls le tronc brachio-céphalique et l'artère sous-clavière droite, dont l'origine correspond à celle de la crosse aortique droite disparue. Si donc, pour une cause inconnue, c'est le contraire qui survient, c'est-à-dire si le quatrième arc aortique droit ne disparaît pas, mais se transforme avec sa région en crosse aortique et en artère sous-clavière droite, et que l'arc correspondant aortique gauche forme uniquement l'artère sous-clavière gauche, alors seulement se pro-

duira l'anomalie rare décrite par nous et qui rappelle la disposition de la crosse aortique chez les oiseaux.

Le trajet des nerfs laryngés inférieurs s'explique comme suit :

Les nerfs laryngés inférieurs décrivent tout d'abord une courbe normale autour du sixième arc aortique. Pour cette raison, le nerf laryngé inférieur gauche contourne le ligament artériel, tandis que le nerf laryngé inférieur contourne le quatrième arc aortique qui, dans les cas normaux, correspond à l'artère sous-clavière droite, mais, dans notre cas, à la crosse aortique droite.

Plusieurs explications plus ou moins plausibles furent émises sur le trajet anormal de la grande veine azygos à travers le sommet du poumon droit; c'est pourquoi nous ne croyons pas devoir les mentionner ici.

Importance pratique des variations. — L'existence de la crosse aortique droite ne paraît pas avoir une importance pratique. Nous n'avons pas observé dans notre cas un changement quelconque de la grandeur du cœur, ni de la largeur de ses orifices. De même que dans le cas de G. Pense, il s'agissait d'un homme, marin de profession, mort à l'âge de soixante-dix-huit ans.

En ce qui concerne le trajet anormal de la grande veine azygos à travers le sommet du poumon droit, nous pensons qu'il en résulte des régions de moindre résistance dans le poumon; en faveur de ce point de vue plaident les faits suivants : *a)* que dans notre cas la mort survint par tuberculose pulmonaire, et *b)* que certains auteurs (Gennadiew) ont constaté des altérations histologiques.

(Institut d'Anatomie de l'Université d'Athènes.
Directeur : Professeur G. Sclavunos.)

BIBLIOGRAPHIE

1. Adachi (B.) : *Das Arteriensystem der Japaner*, Bd. 1, 1928, p. 24.
2. Apostolakis (G.) : *Un cas de trajet anormal de l'artère sous-clavière droite et des deux carotides.*
3. Broman (Iw.) : *Grundriss der Entwicklungsgeschichte des Menschen.*
4. Fischer (E.) : « Seltener Verlauf der Vena Azygos. » (*Anat. Anzeiger*, Bd. 15, 1898, p. 476.
5. Gennadiew (A.) : « Zur Frage der Morphologie des Sungenleïppchens der V. Azygos. » (*Zeitschr. f. Anatomie u. Entwickl.*, Bd. 92, 1930, p. 178.)
6. Hasse (C) : « Ein seltener verlauf Fall von Lungenschnürung. » (*Anat. Anzeiger*, Bd. 32, 1908, p. 385.)
7. Hoepke (H.) : « Ueber eine Varietät des Aortenbogens. » (*Anat. Anzeiger*, Bd. 54, 1921, p. 60.)
8. Issajew (P.) : « Per doppette Aortenbogen. » (*Anat. Anz.*, Bd. 73, 1931, p. 153.)
9. Miyake (M.) : « Eine Varietät der Arcus Aortae. » (*Refer. in Anat. Bericht*, Bd. 30, 1935, p. 419.)
10. Monteiro (H.) : « Abweichen der Aortenbogen bei 2 eineiigen Zwillingen hisboa. » (Refer. in *Anat. Bericht*, Bd. 25, 1932, p. 480.)

11. PENSE (G.) : « Ein Fall von rechtsseitigen Aortenbogen und seine entwicklungsgeschichtliche Deutung. » (*Anat. Anzeiger*, Bd. 70, 1930, p. 257.)
12. RAUBER (A.) : *Anatomie des Menschen*. Bd. 2, 1893, p. 63.
13. ROSCHDESTWENSKY (G.) : « Ueber den rechtsseitigen Aortenbogen. Rostow 1924. » (Refer. in *Anat. Bericht*, Bd. 3, 1929, p. 203.)
14. SCHILLING (W.) : « Doppelter Aortenbogen. » (*Anat. Anzeiger*, Bd. 74, 1930, p. 344.)
15. SCLAVUNOS (G.) : *Anatomie humaine*, vol. 3, 1935, p. 112.
16. SPRONG (D.) et NORMAN (G.) : « A case of human right Aorta. » (Refer. in *Anat. Bericht*, Bd. 26, 1933, p. 487.)
17. TESTUT (L.) : *Traité d'anatomie humaine*, t. 2, 1905, p. 115.
18. TICHOMIROW (M.) : 4 seltene Varietäten der Blutgefässe des Menschen. » (Refer. in *Anat. Anzeiger*, Bd. 8, 1893, p. 654.)

Le Gérant : F. AMIRAULT. F. SOULISSE-MARTIN, IMP. - NIORT